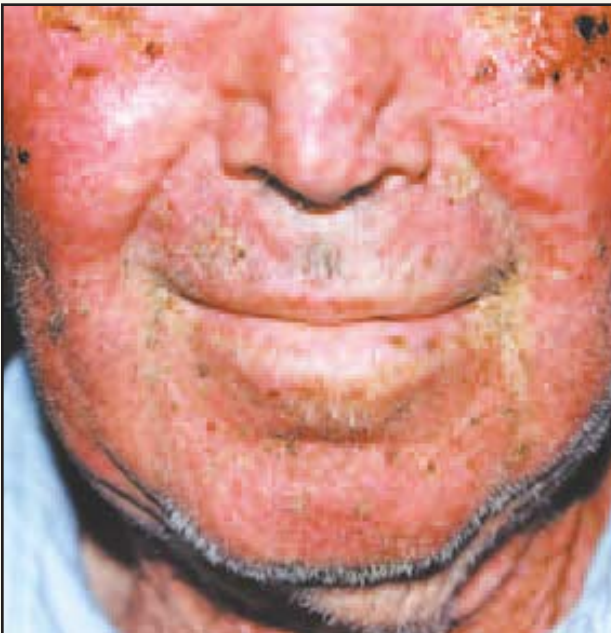


« Docteur, qu'est-ce que j'ai au visage? »



Un homme âgé de 62 ans présente une éruption douloureuse grave au visage depuis 2 semaines. Cette éruption est apparue 2 jours après avoir commencé à employer une crème de fluoro-uracile à 5 % pour traiter une kératose actinique.

S'agit-il d'une aggravation de la kératose actinique ou d'une autre affection?

Quel est le diagnostic?

Il s'agit d'une irritation en réaction au 5-fluoro-uracile topique.

Quel est le traitement?

Cette réaction est prévisible, mais la réaction inflammatoire de ce patient est beaucoup plus grave que la normale. Aussi, après avoir interrompu l'usage de la crème, on a prescrit au patient un traitement d'une durée de quelques jours à la triamcinolone topique. Par la suite, on a recommandé l'application d'un onguent d'hydrocortisone à 2,5 % pendant 3 semaines et l'application de compresses chaudes et humides sur le visage du patient pour réduire la douleur.

L'éruption s'est complètement résorbée après la corticothérapie modérée de trois semaines. Le patient a reçu la consigne d'éviter le 5-fluoro-uracile dorénavant, ou de l'employer avec parcimonie si nécessaire. *Clin*