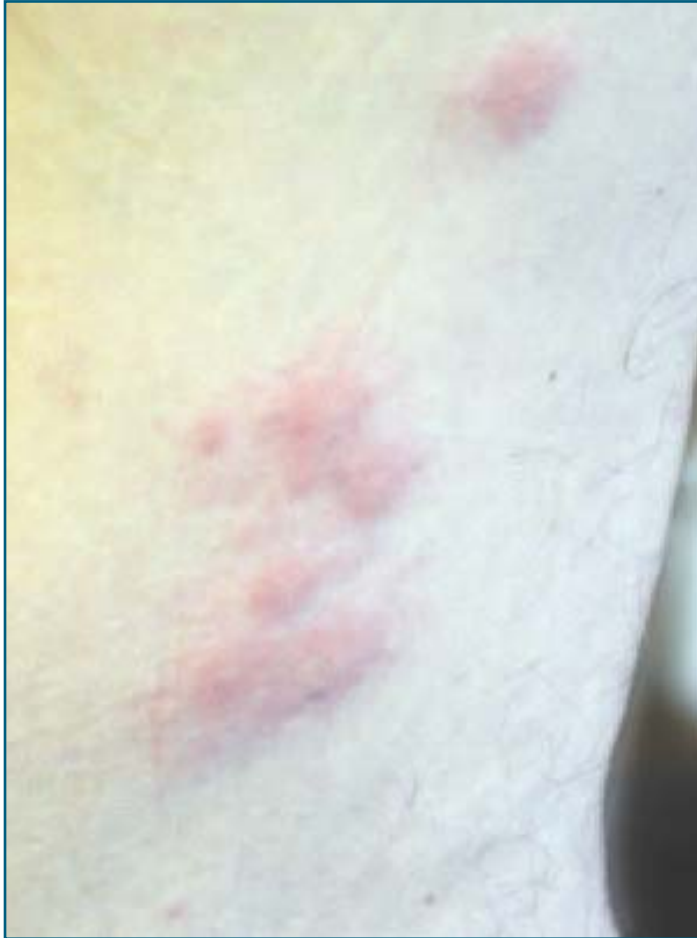

Quel est votre diagnostic?



Cas 1

Cet homme a remarqué une éruption érythémateuse et légèrement prurigineuse sous son aisselle après avoir travaillé à l'extérieur, près de l'endroit où il entrepose du bois de chauffage.

1. Quel est le diagnostic?

Il s'agit d'une urticaire papuleuse ou réaction d'hypersensibilité à des piqûres d'insectes.

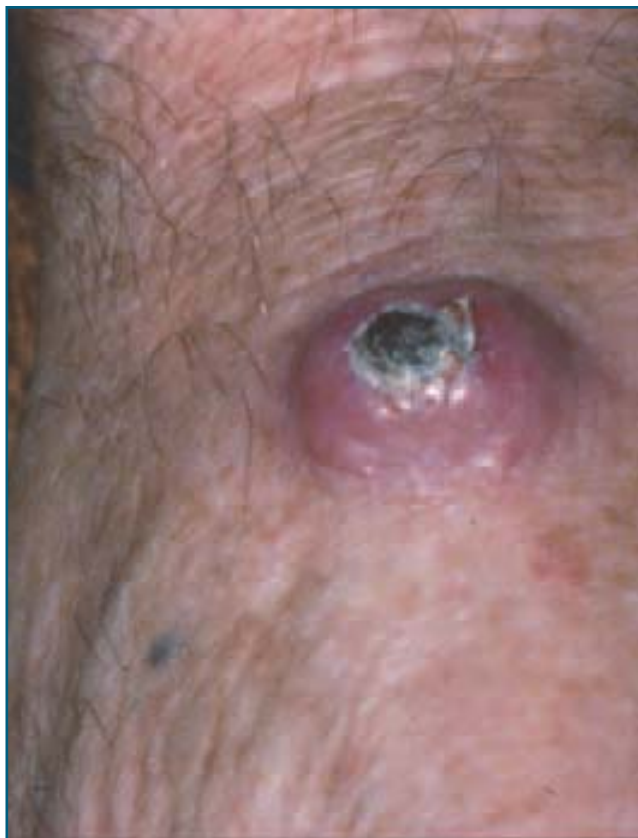
2. Quelles sont les caractéristiques de la lésion?

Il s'agit de plaques érythémateuses et œdémateuses à bords nets, en grappes. Sur certaines lésions, on peut voir la piqûre centrale.

3. Quel est le traitement?

L'application locale de corticostéroïdes.

Le cas un a été fourni par le Dr Guy Fortin, Charlesbourg.



Cas 2

Cet homme présente un nodule cratériforme sur le dos de sa main.

1. Quel est le diagnostic?

Il s'agit d'une kérato-acanthome solitaire.

2. Comment poser le diagnostic?

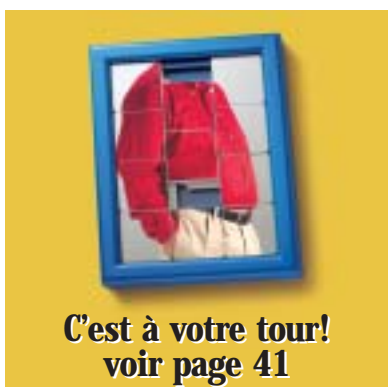Il s'agit le plus souvent d'une papule ou d'un nodule bien délimité, rond et rempli d'un bouchon central de kératine. Il survient sur une courte période de temps (6 à 8 semaines) et peut atteindre 1 à 2,5 cm de diamètre. La kérato-acanthome régresse habituellement après deux à huit semaines et laisse une cicatrice atrophique.

3. Quelles sont les diverses variantes?

Le kérato-acanthome géant (plus de 3 cm), le kérato-acanthome *centrifugum marginatum* (en distribution annulaire). Les variantes multiples du kérato-acanthome sont le type Grysowski (éruption généralisée de quelques centaines de kérato-acanthomes qui ne régressent pas toujours) et le type Fergusson-Smith, avec lequel l'éruption de kérato-acanthomes est moindre, survient chez le jeune adulte et tend à régresser spontanément.

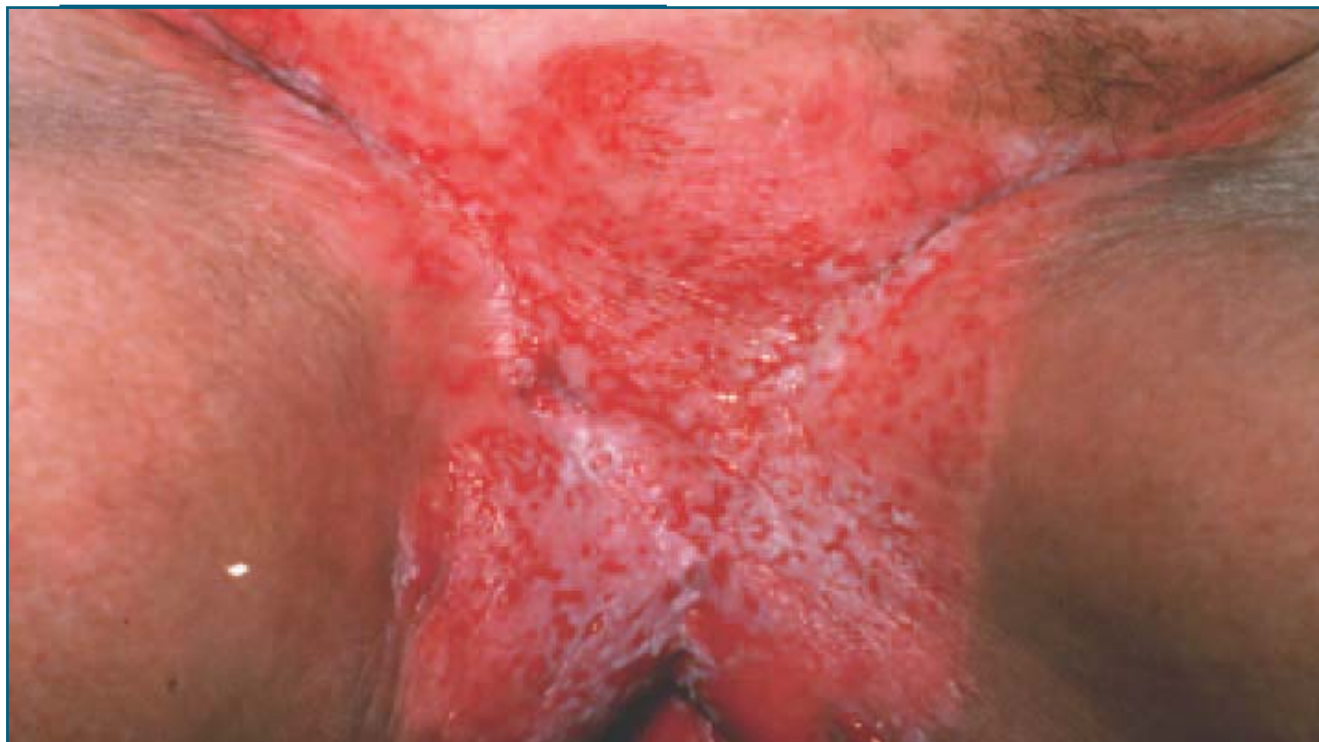4. Quel est le traitement?

L'excision chirurgicale demeure le traitement de choix de nombreux cliniciens.



**C'est à votre tour!
voir page 41**

Suite à la page 56 →



Cas 3

Cette femme présente une plaque rougeâtre, humide et érodée dans la région vulvaire.

1. Quel est le diagnostic?

Il s'agit de la maladie de Paget extra-mammaire.

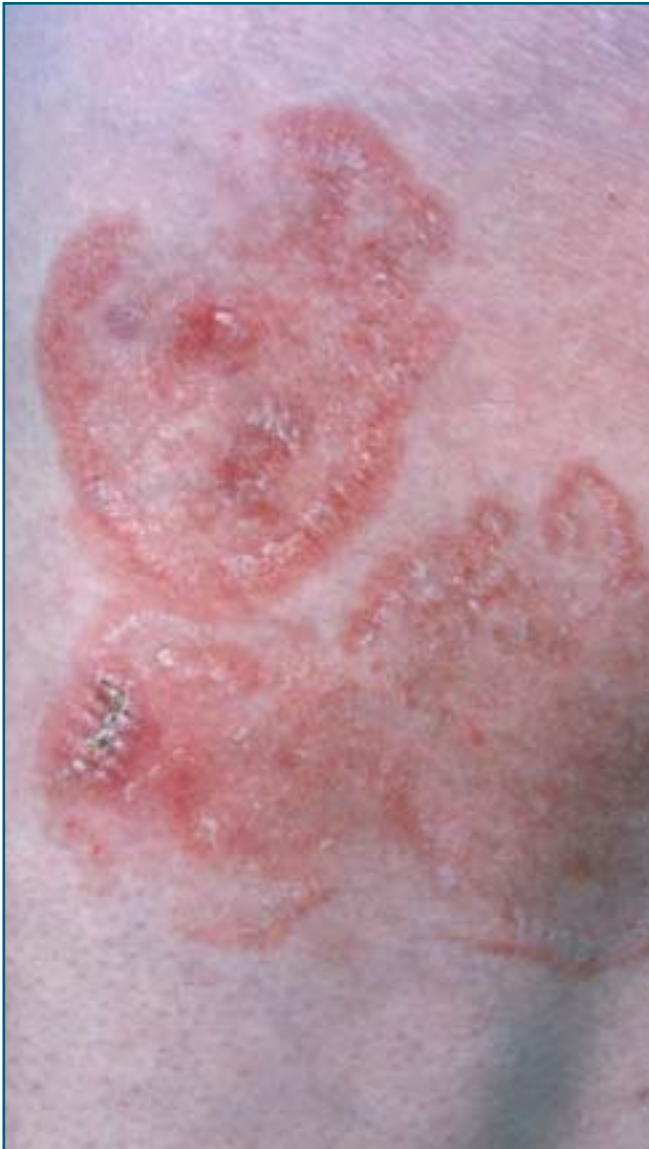2. Quelle anomalie doit-on rechercher?

La maladie de Paget extra-mammaire est un adénocarcinome rare de la peau. Il s'agit d'une maladie indolente qui peut envahir le tissu sous-cutané, causer des métastases puis la mort. Dans 10 % des cas, la maladie est en relation directe avec un adénocarcinome sous-jacent du tractus gastro-intestinal ou urologique (rectum,

vessie, prostate, etc.). Cette possibilité doit donc être recherchée.

3. Quel est le traitement?

L'excision chirurgicale conventionnelle ou par la technique de Mohs est préférée. Le laser peut parfois être utilisé, en particulier dans les formes *in situ*.



Cas 4

Cet homme présente ces plaques sur sa cuisse.

1. Quel est le diagnostic?

Il s'agit d'un lymphome cutané à cellules T ou mycosis fungoïde.

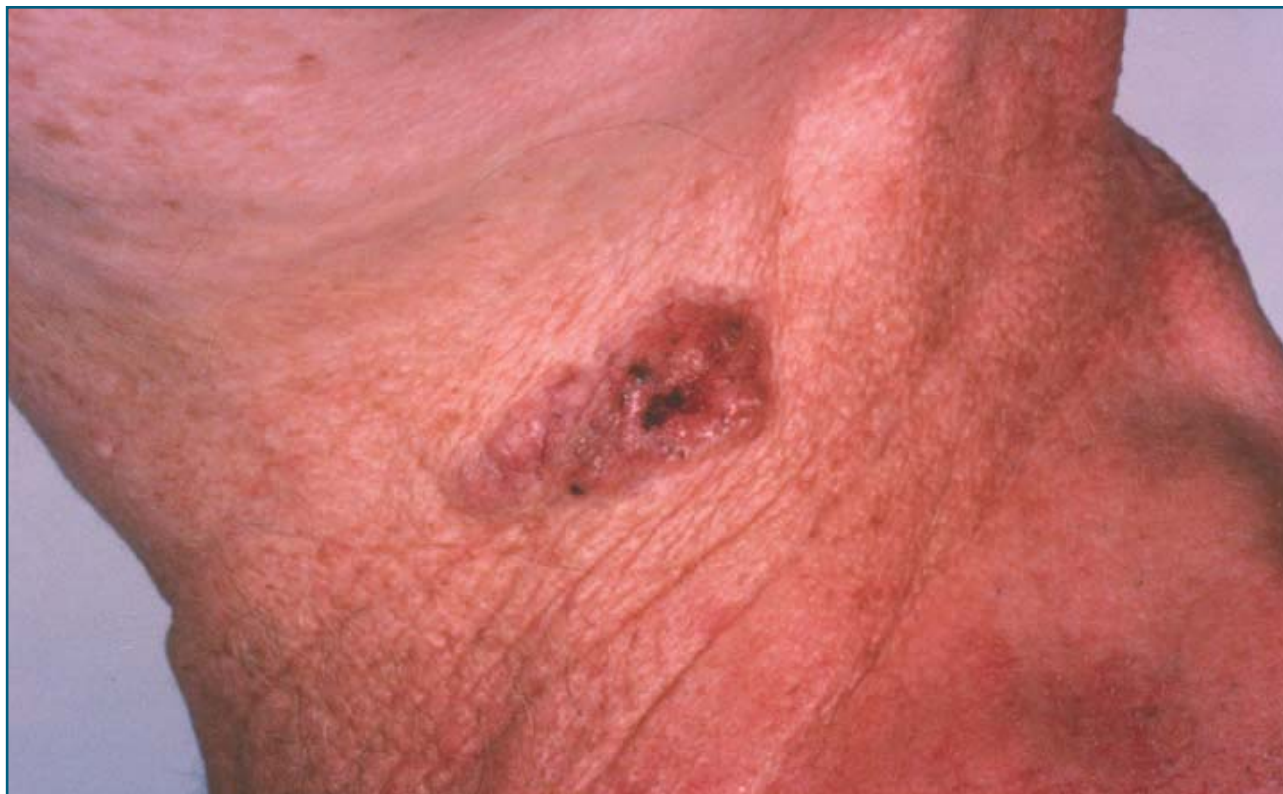2. Quel est le diagnostic différentiel?

L'eczéma nummulaire, la dermatite de contact allergique ou irritative, le psoriasis, l'exanthème médicamenteux et le pseudo-lymphome peuvent être pris pour un lymphome cutané à cellules T.

3. Quel est le traitement?

Le traitement varie selon le stade de la maladie. Ainsi, la moutarde azotée topique, la carmustine topique, la photochimiothérapie aux ultraviolets A (PUVA), le méthotrexate, la radiothérapie et les rétinoïdes peuvent être utilisés. L'avis d'un dermatologue est recommandé.

Suite à la page 58 →



Cas 5

Cet homme présente cette plaque perlée sur son cou.

1. Quel est le diagnostic?

Il s'agit d'un carcinome basocellulaire.

2. Quel est le traitement?

L'excision chirurgicale conventionnelle, par électrodessication et curetage ou par la technique de Mohs demeurent les traitements de choix. La radiothérapie, la cryochirurgie,

l'imiquimod ou le 5-fluorouracil topique peuvent être employés dans certaines conditions. Cependant, le type histologique, la localisation, la taille et les récurrences locales antérieures du carcinome basocellulaire déterminent le choix du traitement.

Cas 6

Cet homme présente cette plaque érodée rougeâtre sur son gland.

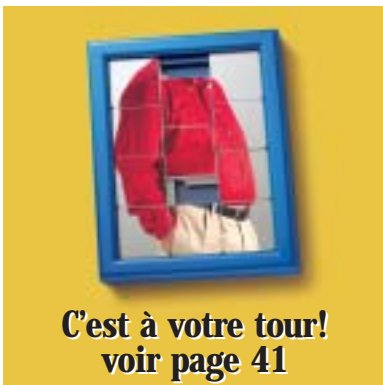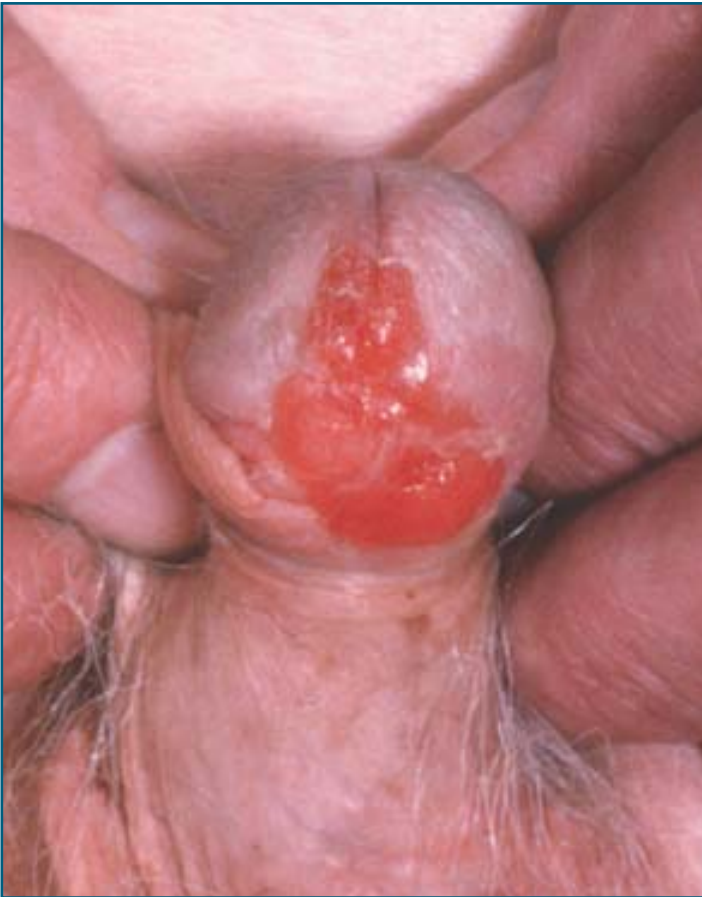1. Quel est le diagnostic?

Il s'agit d'une érythroplasie de Queyrat ou carcinome spinocellulaire *in situ*. L'érythroplasie de Queyrat se développe habituellement sur la muqueuse pénienne chez les hommes non circoncis, et est parfois associée au virus du papillome humain.

2. Quel est le diagnostic différentiel?

Le diagnostic différentiel clinique de l'érythroplasie de Queyrat inclut la syphilis, le lupus vulgaire, le carcinome basocellulaire, la candidose, le lichen plan, le lichen scléreux et atrophique, le psoriasis, la balanite de Zoon, l'éruption pigmentée fixe et la balanite circinée.

Les cas deux à six ont été fournis par le Dr Simon Nigen, dermatologue, Montréal, Université de Montréal.



**C'est à votre tour!
voir page 41**