Quel est votre diagnostic?

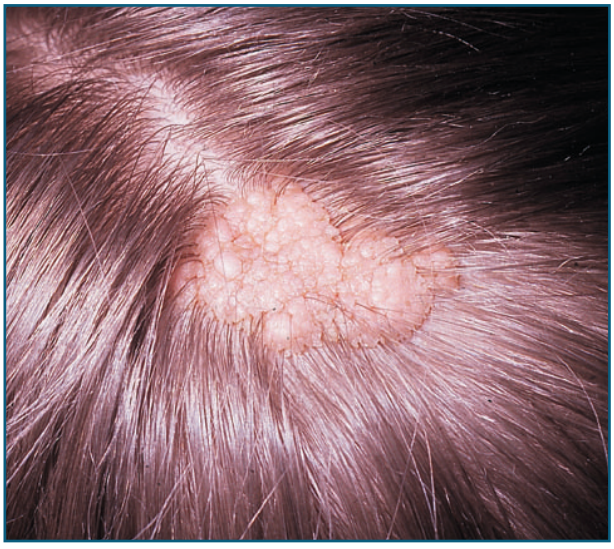

Cas 1

Un enfant âgé de neuf ans présente cette plaque alopécique, jaunâtre, irrégulière et asymptomatique au cuir chevelu (première photo). Vous le revoyez à l'âge de 25 ans (deuxième photo).

1. Quel est le diagnostic?

Il s'agit d'un nævus sébacé (aussi appelé nævus sébacé de Jadassohn).

2. Quelle est la nature de cette lésion?

Le nævus sébacé est un hamartome composé principalement de cellules provenant des glandes sébacées de la peau. Cette tumeur bénigne se retrouve habituellement au cuir chevelu et est présente dès la naissance.

3. Quel est le traitement?

Le nævus sébacé doit être excisé avant la puberté, car, sous l'effet des hormones sexuelles, plusieurs tumeurs secondaires bénignes (syringocystadénome papillifère, hidradénome, syringome, trichilemmome, etc.) ou malignes (carcinome basocellulaire, surtout) peuvent se développer au sein d'un nævus sébacé.

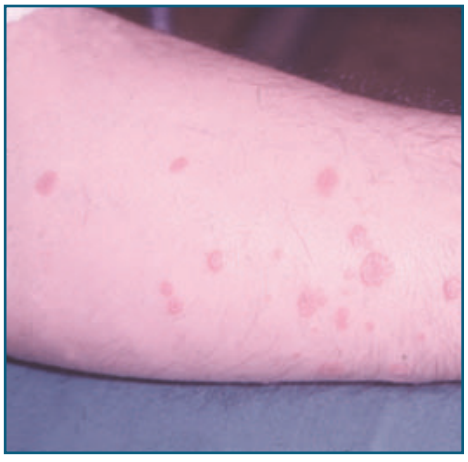

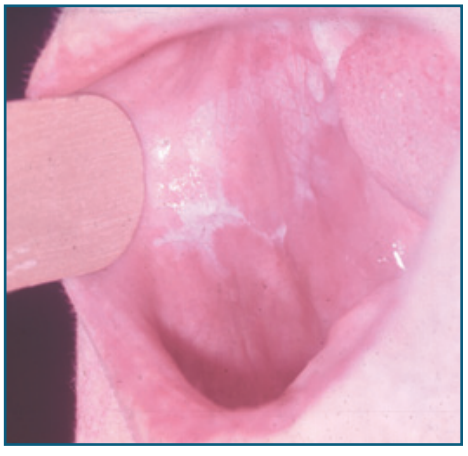

Cas 2

Un patient en bonne santé présente depuis quelques mois ces lésions très prurigineuses aux chevilles et aux poignets, de même que ces lésions douloureuses dans la bouche et sur le pénis.

1. Quel est le diagnostic?

Il s'agit d'un lichen plan. Le lichen plan est une dermatose inflammatoire chronique de cause inconnue qui touche environ 1 % de la population générale. Il existe plusieurs formes de lichen plan. La forme classique se caractérise par des papules polygonales violacées et prurigineuses situées surtout aux poignets et aux chevilles. Lorsqu'il atteint les muqueuses, le lichen plan prend plutôt l'aspect d'érosions blanchâtres réticulées qui peuvent être très douloureuses. Le lichen plan peut aussi atteindre le cuir chevelu (lichen plan pilaire) et les ongles (lichen plan des ongles).

2. Quel est le traitement?

Le traitement est symptomatique et il consiste surtout en l'application locale de corticostéroïdes de puissance élevée. Pour les cas plus réfractaires, on peut injecter des corticostéroïdes intralésionnels ou faire appel à des immunomodulateurs systémiques.

Les cas 1 et 2 ont été fournis par la Dre Dominique Hanna, médecin-résidente III en dermatologie, Université Laval, sous la supervision du Dr Richard Cloutier, dermatologue et directeur du programme facultaire de dermatologie, Université Laval.

Cas 3

Une femme a remarqué ces lésions prurigineuses au cours d'un voyage au Nouveau-Brunswick.

1. Quel est le diagnostic?

Il s'agit d'une dermatite des nageurs. Ces lésions sont le résultat de la pénétration cutanée de schistosomes (parasites) retrouvés dans certaines eaux salées et douces. Ce type de schistosome meurt dans la peau et n'entraîne pas d'infection invasive. Les lésions apparaissent au cours des heures suivant l'exposition, sous la forme d'éruptions prurigineuses maculeuses, puis papuleuses, vésiculeuses et urticariennes. Les régions couvertes lors de la baignade sont épargnées. Les lésions se résolvent d'elle-mêmes.

2. Quel est le traitement?

Des antihistaminiques et des corticostéroïdes topiques peuvent aider à réduire les symptômes.

McNeil
Soins-santé grand public McNeil
Guelph, Canada
N1K 1A5

www.motrin.ca

*Marque de commerce

CCPP

Appeler l'INFO-LIGNE MÉDECINS au 1 800 363-6871 pour des échantillons

Cas 4

Une dame âgée de 80 ans est admise à cause d'un œdème accentué, d'érythème et d'une douleur aux membres inférieurs.

1. Quel est le diagnostic?

Il s'agit d'une dermite de stase bilatérale, une forme d'eczéma retrouvée chez les patients souffrant d'insuffisance veineuse.

2. Quel est le traitement?

Le traitement consiste en l'application de corticostéroïdes topiques et en l'utilisation de bas de soutien.

Suite à la page 58 →

MOTRIN* pour enfants : de garde pendant 8 heures.

ibuprofène

Nouvelle formulation sans colorant

Recommandez la marque d'ibuprofène pour enfants la plus vendue[1].

- Agit rapidement et dure plus longtemps que l'acétaminophène pour abaisser la fièvre[2,3]
- Une étude clinique regroupant plus de 84 000 enfants habituellement bien portants a démontré que l'ibuprofène jouissait d'un profil d'innocuité qui s'est avéré comparable à celui de l'acétaminophène[4]
  - Excellente tolérance gastro-intestinale†
    † Fréquence de 3 à 9 % : nausée, douleur épigastrique, brûlures d'estomac
  - Aucun lien de causalité avec le syndrome de Reye

Gouttes de suspension

Suspension orale

Comprimés à croquer

Il faut s'abstenir d'administrer de l'ibuprofène à tout patient ayant des antécédents de réaction d'hypersensibilité à l'AAS ou à tout autre AINS, de lupus érythémateux disséminé, d'ulcère gastro-duodénal aigu, d'hémorragie gastro-intestinale ou à tout sujet gravement déshydraté. Consultez l'information posologique pour connaître les mises en garde, les précautions d'emploi et les contre-indications.

8 heures d'action sur la fièvre

Un soulagement fort durable.

Par le fabricant de TYLENOL* pour enfants

acétaminophène

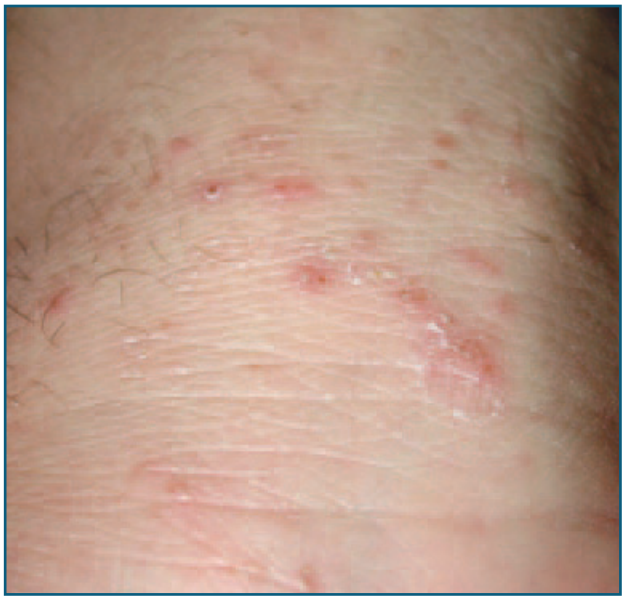

Cas 5

Un homme âgé de 25 ans présente depuis quelques jours ces lésions prurigineuses diffuses.

1. Quel est le diagnostic?

Il s'agit de la gale, causée par le *Sarcoptes scabiei*.

2. Quel est le traitement?

Un traitement scabicide à la perméthrine (5 %) doit être prescrit. Ce traitement est appliqué durant plusieurs heures. Certains médecins préfèrent répéter le traitement cinq à sept jours plus tard. Les vêtements et les draps doivent être lavés à l'eau chaude. Les membres de la famille doivent aussi préférablement être traités.

Cas 6

Une jeune fille présente ces lésions depuis quelques semaines.

1. Quel est le diagnostic?
Il s'agit d'un psoriasis.

2. Quel est le traitement?
Étant donné la présence de multiples petites lésions papulosquameuses diffuses (en gouttes) et des plaques aux coudes et aux genoux, un traitement aux rayons UVB devrait être prescrit, à raison de trois fois par semaine, en plus d'un traitement topique. De plus, comme le psoriasis en gouttes peut être précédé d'une infection streptococcique (56 à 85 % des cas) et que cette patiente se plaint d'odynophagie, une culture pharyngée devrait être pratiquée.

Suite à la page 61 →

Lipidil SUPRA^MC est indiqué comme traitement d'appoint à un régime alimentaire ou à d'autres mesures thérapeutiques chez les patients atteints d'une hypercholestérolémie de type IIa et d'une hyperlipidémie mixte de type IIb selon la classification de Fredrickson, pour réduire le taux de triglycérides sériques (TG) et de LDL et augmenter le taux de HDL, ainsi que chez les patients adultes atteints d'une hypertriglycéridémie très élevée et d'une hyperlipidémie de type IV ou V, selon la classification de Fredrickson, qui présentent un risque élevé de séquelles et de complications liées à l'hyperlipidémie.

Monographie du produit disponible sur demande à Fournier Pharma Inc., Montréal (Québec) H3A 2R7.

® Marque déposée. Produit développé et manufacturé par Laboratoires Fournier SA, Dijon, France.

MC Lipidil SUPRA^MC est une marque de commerce de Fournier Pharma inc. 2003 Fournier Pharma inc., Montréal (Québec) H3A 2R7

LIPIDIL® supra
fénofibrate formule microenrobée

FOURNIER PHARMA INC.

www.fournierpharma.ca

CCPP

Membre R&D

LS 18-0303F

Cas 7

Un patient présente ces lésions douloureuses surtout aux membres inférieurs.

1. Quel est le diagnostic?
Il s'agit du sarcome de Kaposi. Les formes cliniques sont les suivantes : classique (touchant les Méditerranéens et les Européens de l'Est), endémique africaine, iatrogénique (chez les personnes immunosupprimées) et épidémique associée au virus de l'immunodéficience humaine (VIH). Ce patient est porteur de la forme iatrogénique.

2. Quel est le traitement?
Les traitements, selon l'extension et la forme clinique, incluent la cryothérapie, le laser, l'alitrétinoïne, la radiothérapie, la chimiothérapie intralésionnelle ou systémique, l'interféron et les médicaments antirétroviraux. *Clin*

Les cas 3 à 7 ont été fournis par la Dre Véronique Chénier, résidente V en dermatologie, Centre hospitalier de l'Université de Montréal.