Quel est votre diagnostic?

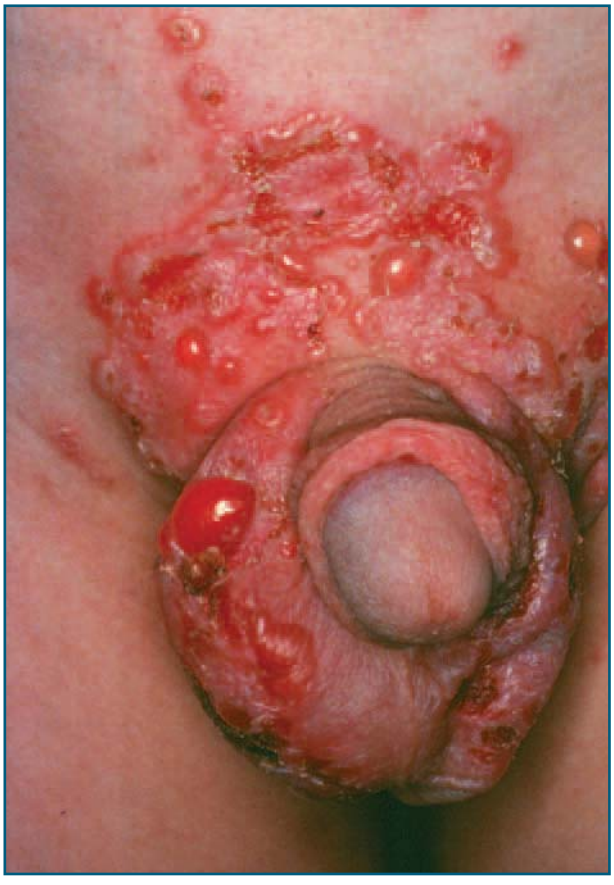

Cas 1

Cet enfant présente des bulles sur un fond érythémateux aux aines et aux organes génitaux.

1. Quel est le diagnostic?
Il s'agit de la maladie bulleuse chronique de l'enfant.

2. Comment poser le diagnostic?
La maladie se présente généralement par des vésicules et des bulles qui se forment sur des taches érythémateuses localisées aux plis de flexion et particulièrement sur le tronc inférieur, les cuisses et les aines, chez les enfants d'âge préscolaire. Chez l'adulte, cette affection est appelée « dermatose à IgA linéaire ».

3. Quelles maladies sont parfois associées à cette condition?
Certaines maladies auto-immunes (lupus érythémateux, dermatomyosite, arthrite rhumatoïde), gastro-intestinales (colite ulcéreuse, maladie de Crohn), néoplasiques (lymphome, certains carcinomes) et infectieuses (varicelle, infection des voies respiratoires) sont parfois associées à cette condition.

4. Quel est le traitement?
Les traitements de la dermatose à IgA linéaire sont le dapsone, la sulfapyridine et la prednisone.

Suite à la page 62 →

Cas 2

Cette femme présente des bulles sur ses cuisses.

1. Quel est le diagnostic?

Il s'agit de la pemphigoïde bulleuse. La maladie survient habituellement chez les personnes âgées de plus de 60 ans et elle se manifeste par des vésicules ou des bulles tendues se développant sur un fond érythémateux ou sur une peau normale. Les sites les plus fréquemment atteints sont les surfaces de flexion des bras et des jambes, les aines et les aisselles.

2. Quelles sont les variantes de cette maladie?

Il existe diverses variantes de cette maladie, dont la pemphigoïde urticarienne, eczémateuse, érythrodermique, nodulaire, dishidrosiforme, vésiculeuse, végétative, la pemphigoïde induite par les médicaments et le lichen plan pemphigoïde.

3. Quel est le traitement?

Les agents utilisés pour le traitement de la pemphigoïde bulleuse sont les corticostéroïdes administrés par voie orale ou en mode topique, la tétracycline, l'azathioprine, le cyclophosphamide, le mofétilmycophénolate, le chlorambucil, le dapsone et la sulfapyridine.

Cas 3

Un homme présente ces papules hyperkératosiques au thorax.

1. Quel est le diagnostic?

Il s'agit de la maladie de Darier (ou dyskératose folliculaire). La maladie de Darier est une maladie à dominance autosomique qui se manifeste généralement au cours de la première ou de la deuxième décennie de vie. Son incidence est estimée à environ 1 cas pour 75 000 par année.

2. Quel est le diagnostic différentiel?

Le diagnostic différentiel se fait avec la maladie de Grover, le dyskératome verruqueux, l'acrokératose verruciforme de Hopf et la maladie de Hailey-Hailey.

3. Quelles conditions peuvent exacerber la maladie?

La maladie est aggravée par l'exposition aux rayons ultraviolets B, ce qui explique son exacerbation lors d'expositions au soleil. La chaleur et la transpiration accentuent également la maladie, tout comme l'exposition au lithium.

4. Quel est le traitement?

Un traitement aux rétinoïdes et l'éviction solaire constituent les principales armes thérapeutiques de cette affection.

Suite à la page 67 →



Cas 4

Cette femme présente des papules excoriées, croûtées et prurigineuses, ainsi que des vésicules aux coudes.

1. Quel est le diagnostic?
Il s'agit d'une dermite herpétiforme.

2. Quelles maladies peuvent y être associées?
L'association la plus significative demeure l'entéropathie au gluten, laquelle est retrouvée dans 60 à 70 % des cas. Un risque accru de lymphomes gastro-intestinaux est également présent avec la dermite herpétiforme. D'autres associations, telles que certaines maladies auto-immunes (hypothyroïdie ou hyperthyroïdie, lupus érythémateux, dermatomyosite, arthrite rhumatoïde) ou gastro-intestinales (gastrite atrophique, hypochlorhydrie), sont également parfois retrouvées lors du diagnostic de cette affection.

3. Quel est le traitement?
Les principaux traitements sont le dapsone ou la sulfapyridine, de même qu'une diète stricte sans gluten.

Suite à la page 68 →

Cas 5

Un homme présente des plaques cicatricielles aux yeux.

1. Quel est le diagnostic?

Il s'agit de la pemphigoïde cicatricielle.

2. Quelle complication est à redouter?

Les lésions inflammatoires de la pemphigoïde cicatricielle guérissent en laissant d'importantes cicatrices. Ces cicatrices sont la source d'une morbidité importante pouvant mener à la cécité ou même la mort.

3. Quel est le traitement?

Un traitement vigoureux aux immunosuppresseurs (cyclophosphamide) est à envisager pour contrer d'éventuelles complications. La prednisone, le dapsone et le mofétilmycophénolate, azathioprine représentent d'autres avenues thérapeutiques possibles. Clin

Ces cas ont été fournis par le Docteur Simon Nigen, dermatologue, Montréal, Université de Montréal.