Une lésion douloureuse

Un homme âgé de 44 ans présente une lésion prurigineuse sur le bras, laquelle a dégénéré en une plaque suintante et douloureuse au cours des 12 derniers jours. La semaine dernière, à l'urgence, on lui a injecté de l'acétate de méthylprednisolone et on lui a administré, par voie orale, de l'ampicilline et du chlorydrate de diphénhydramine. Ces traitements n'ont toutefois pas résolu le problème. Notez que le patient est en bonne santé et qu'il pratique le jardinage.

1. Pouvez-vous déterminer le type de lésion dont souffre ce patient?

A. Une éruption causée par de l'herbe à puce et une infection bactérienne secondaire.
B. Une éruption causée par une morsure d'araignée recluse brune.
C. Une éruption causée par une morsure de veuve noire.
D. Une cellulite bactérienne Gram positif.
E. Une dermatite factice.

2. Que comprendra votre démarche thérapeutique?

A. Une seconde injection d'acétate de méthylprednisolone.
B. Une injection d'acétonide de triamcinolone.
C. Un autre antibiotique, comme la céfalexine.
D. Un médicament antifongique à action générale.
E. L'application d'un pansement sur le bras du patient afin d'éviter que la lésion ne s'aggrave.

Quel est votre diagnostic?

Le patient souffre d'une dermite de contact, probablement causée par de l'herbe à puce et contractée en jardinant, ainsi que d'une infection bactérienne secondaire (**réponse à la question 1 : A**). Les morsures d'araignée et la cellulite n'entraînent pas de prurit au départ et les antécédents du patient ne tendent pas vers un diagnostic de dermatite factice.

Notez que le médicament corticostéroïde qu'a reçu le patient convient davantage aux affections chroniques, telles que l'arthrite. Quant à l'acétate de méthylprednisolone, elle ne constitue pas un traitement adéquat pour les problèmes de peau importants. De plus, l'antibiotique prescrit, l'ampicilline, ne s'attaque pas à l'infection staphylococcique secondaire provoquée par l'irritation de la lésion prurigineuse. Finalement, le chlorydrate de diphénhydramine diminue le prurit, mais il n'est d'aucune utilité pour le traitement des lésions dues à l'herbe à puce.

Tout compte fait, l'acétonide de triamcinolone administré par voie intramusculaire (**réponse à la question 2 : B**) et la céphalosporine (**réponse à la question 2 : C**) ont entraîné une amélioration de la plaie en l'espace de seulement deux jours.

Source : Docteur David Kaplan est le premier auteur de ce cas. Tous droits réservés à *Consultant* et *Cliggott Publishing Co*.

De la dyschromie aux tibias

Une femme âgée de 42 ans prend de l'hydroxychloroquine à une dose de 200 mg par jour depuis une période de 6 mois afin de traiter un lupus érythémateux généralisé. Elle a récemment remarqué une hyperpigmentation grise et brune à certains endroits sur ses tibias.

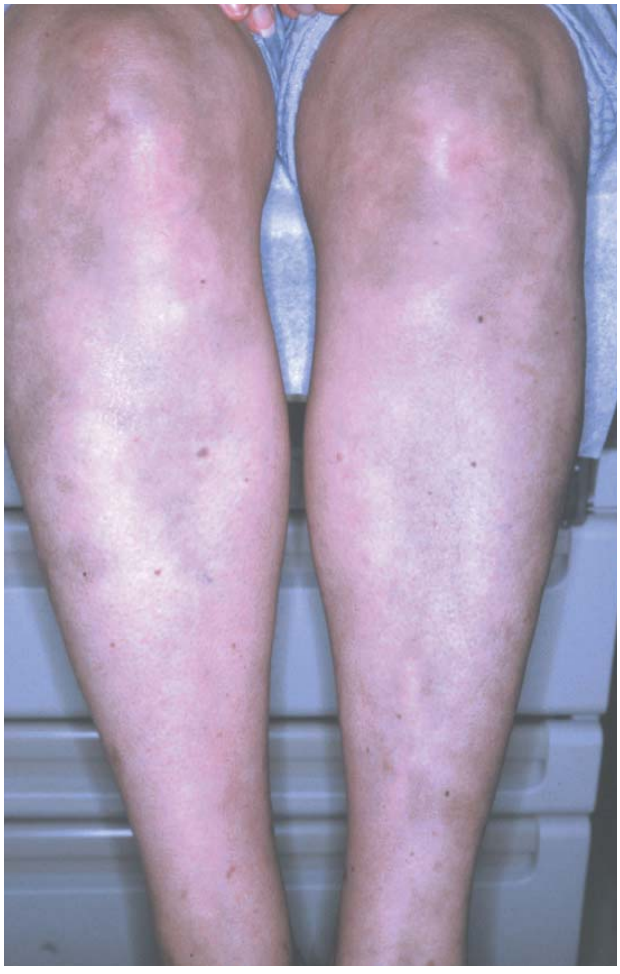

Quelle est la cause d'une telle dyschromie?

Une biopsie de tissus extraits d'une région touchée a mis en évidence la présence d'hémosidérine autour des capillaires et de la mélanine dermale; on a alors diagnostiqué une mélanose provoquée par un antipaludique. Le traitement à l'hydroxychloroquine a aussitôt été interrompu et, en l'espace de quelques mois, l'hyperpigmentation s'est complètement résorbée.

De la chloroquine a ensuite été prescrite, à une dose de 250 mg par jour et cela n'a pas entraîné d'effets indésirables.

Une hyperpigmentation de couleur gris bleu à noir se produit chez 10 % à 30 % des patients ayant pris un antipaludique pendant au moins 4 mois. Les régions les plus touchées sont le visage, la nuque, le palais, le lit unguéal et les tibias. La coloration anormale de la peau disparaît dès que le patient cesse de prendre le médicament à l'origine du problème. *Clin*

(Cette anecdote, ainsi que la photographie, nous ont gracieusement été fournies par le Docteur Reynold C. Wong.)

Source : Docteur David Kaplan est le premier auteur de ce cas. Tous droits réservés à *Consultant* et *Cliggott Publishing Co*.