Les traumatismes



Première partie : à quoi s'attarder?

Les traumatismes crâniens figurent en tête de liste des causes de mortalité chez les personnes âgées de moins de 45 ans. Inquiétant? Assurément, surtout que plusieurs personnes de votre entourage se situent dans ce groupe d'âge : votre fils, sa femme et votre petite fille adorée. L'incidence des traumatismes crâniens peut toutefois être améliorée si on modifie certains comportements. Comme le dit l'adage populaire : « Mieux vaut prévenir que guérir ».

Par Mario Séguin, M.D., FRCSC

Dr Séguin est professeur chargé d'enseignement de clinique, Université de Montréal, et chef du service de neurochirurgie, Hôpital Maisonneuve-Rosemont, Montréal.

L'épidémiologie et la prévention

Les données rapportées par l'Association québécoise des traumatisés crâniens révèlent que 12 000 Québécois sont victimes d'un traumatisme crânien par année et que seulement 20 % à 35 % d'entre eux retournent au travail, et ce, de façon provisoire.[1] Selon la Société de l'assurance automobile du Québec, en l'an 2000, 2 000 Québécois, âgés en moyenne de 30 ans, ont été victimes de

traumatismes crâniens et de traumatismes de la moelle épinière et 450 d'entre eux ont conservé des séquelles permanentes.[2] Cinq pour cent des victimes de traumatismes crâniens décèdent en quelques heures et 25 % nécessitent une hospitalisation.[3] Dix pour cent des traumatismes crâniens sont reliés aux sports et impliquent principalement les motorisés, comme les véhicules tout terrain.[3]

Les traumatismes crâniens sont souvent les principaux responsables des décès post-traumatiques et

En bref :

Les traumatismes crâniens

Première partie : à quoi s'attarder?

Comment améliorer l'incidence des traumatismes crâniens?



Les traumatismes crâniens sont souvent les principaux responsables des décès post-traumatiques et figurent en tête de liste des causes de mortalité chez les personnes âgées de moins de 45 ans. Il s'agit pourtant de la cause de mortalité la plus facile à prévenir, puisque son incidence peut être améliorée par des modifications de comportement, en particulier chez les adolescents et les jeunes adultes. C'est à cette prévention au niveau scolaire que s'attardent des organismes tels que *Pensez d'abord* en expliquant la réalité des séquelles reliées aux traumatismes crâniens et en précisant qu'elle est bien différente de ce que laissent croire le cinéma et les jeux vidéo.

La tomodensitométrie, c'est pour qui?

Tout patient dont le résultat à l'échelle de Glasgow est inférieur à 14 devrait subir une tomodensitométrie cérébrale. Cela signifie que tous les patients qui n'ouvrent pas les yeux spontanément ou qui sont confus, devraient subir une tomodensitométrie cérébrale. Pour ceux dont le résultat à l'échelle de Glasgow est de 15 à l'hôpital et qui n'ont présenté, à aucun moment, d'antécédents de latéralisation motrice, de perte de conscience, d'épisode épileptique, de traumatisme pénétrant ou d'antécédents d'anticoagulation, il n'est pas nécessaire de faire une tomodensitométrie. Chez les autres patients dont le résultat à l'échelle de Glasgow est de 15, la tomodensitométrie est fortement recommandée. Si la tomodensitométrie n'est pas disponible, pour les patients dont le résultat à l'échelle de Glasgow est de 14 ou de 15, une hospitalisation sous observation d'une durée de 24 à 48 heures est souhaitable, puisque 2 % à 3 % d'entre eux présentent un risque de détérioration sous forme d'un œdème cérébral progressif.

À quoi s'attarder?

À la tomodensitométrie, on doit s'attarder à la présence d'hématomes intracrâniens qui sont généralement évidents et qui se manifestent sous forme d'une zone de densité accentuée (blanche), biconvexe pour l'hématome épidural, concave pour les hématomes sous-duraux, et généralement arrondie pour les hématomes intraparenchymateux. Par ailleurs, on doit rechercher les signes d'œdème cérébral et d'effet de masse, sous forme d'aplatissement d'un ventricule ou d'oblitération de la citerne autour du tronc cérébral. L'effet de masse se présente par un effacement du liséré noirâtre habituellement retrouvé à cet endroit. Les foyers de contusion cérébrale se manifestent sous forme d'un aspect « moucheté » du parenchyme cérébral et se retrouvent généralement aux zones d'interfaces entre le parenchyme cérébral et les crêtes osseuses, soit aux pôles frontaux et aux pôles temporaux. Lorsqu'on retrouve cet aspect moucheté au niveau du tronc cérébral ou du corps calleux, il s'agit généralement d'un traumatisme crânien grave avec un pronostic défavorable.

figurent en tête de liste des causes de mortalité chez les personnes âgées de moins de 45 ans. Il s'agit pourtant de la cause de mortalité la plus facile à prévenir, puisque son incidence peut être améliorée par des modifications de comportement, en particulier chez les adolescents et les jeunes adultes. C'est à cette prévention au niveau scolaire que s'attardent des organismes tels que *Pensez d'abord*, en expliquant la réalité des séquelles reliées aux traumatismes crâniens et en expliquant qu'elle est bien différente de ce que laissent croire le cinéma et les jeux vidéo. Il n'existe pas de lien direct entre la gravité de l'atteinte crânienne initiale et les conséquences neuropsychologiques à long terme. Une incapacité partielle ou totale prolongée peut en effet être éprouvée au cours des activités professionnelles ou intellectuelles quotidiennes après un traumatisme initial d'une gravité apparemment limitée.

Les antécédents personnels

Lorsqu'un traumatisé crânien est amené à l'urgence, il importe d'obtenir, lors de l'anamnèse, certains renseignements essentiels, lorsque cela est possible, car ces derniers pourront influencer l'interprétation des signes perçus à l'examen physique. Les antécédents médicaux généraux du patient ont aussi bien sûr leur importance. Il est important de préciser, dans la mesure du possible, si le patient a récemment consommer des drogues ou de l'alcool, car cela peut modifier l'examen neurologique. Il est important aussi de chercher à savoir si la victime du traumatisme porte des lentilles cornéennes, car celles-ci peuvent modifier la sensibilité cornéenne. De plus, il est important de demander si elle utilise des gouttes ophtalmiques mydriatiques et si elle a subi une chirurgie oculaire, telle qu'une iridectomie, car ces chirurgies peuvent modifier la taille et la réaction des pupilles. La prise de bêtabloqueurs peut également entraîner une bradycardie qui risque autrement d'être attribuée à une hypertension intracrânienne. De plus, il est important de chercher à savoir si la victime souffrait préalablement de déficits neurologiques, car ils risquent d'être relevés à l'examen physique. Il est aussi important de chercher à déterminer si l'accident est la cause ou la conséquence de l'état neurologique du patient, par exemple, chez un patient retrouvé inconscient au pied d'un escalier et chez qui une

Tableau 1

L'échelle de Glasgow

Ouverture des yeux	
Spontanément	4
À la demande	3
À la douleur	2
Aucune réponse	1
Meilleure réponse verbale	
Orienté	5
Confus	4
Paroles inappropriées	3
Sons incompréhensibles	2
Aucune réponse	1
Meilleure réponse motrice	
Obéissance aux commandes	6
Localisation de la douleur	5
Retrait du membre	4
Flexion du membre à la douleur	3
Extension du membre à la douleur	2
Aucune réponse	1
Total :	**entre 3 et 15**

Tableau 2

Quels patients nécessitent une tomodensitométrie cérébrale?

Un patient dont le résultat à l'échelle de Glasgow est de 15, mais qui a eu :

- une perte de conscience de plus de 15 minutes
- des antécédents de manifestation épileptique
- des antécédents de latéralisation motrice
- un traumatisme pénétrant
- des antécédents d'anticoagulation

Tout patient dont le résultat à l'échelle de Glasgow est inférieur ou égal à 14

tomodensitométrie aurait démontré une hémorragie sous-arachnoïdienne. La chute dans l'escalier peut avoir été la cause de l'hémorragie, comme elle peut avoir été la conséquence d'une rupture anévrismale non traumatique préexistante. Finalement, il importe bien entendu d'obtenir, des ambulanciers ou des témoins de l'accident, des renseignements concernant l'état neurologique de la victime immédiatement après le traumatisme, comme son état de conscience, sa réaction motrice et l'existence ou l'absence de convulsions.

L'examen clinique

Les données que l'on doit recueillir chez un traumatisé crânien ne nécessitent pas un examen neurologique complexe. Ce qui importe, c'est d'évaluer les signes qui permettent de déterminer le pronostic et qui sont significatifs sur le plan de l'intervention thérapeutique (échelle de Glasgow [tableau 1]). Son avantage est qu'elle est semi-quantitative; elle permet donc une évaluation répétée et comparative et illustre rapidement la progression clinique du patient. Par ailleurs, elle est facilement reproductible entre les examinateurs, qu'il s'agisse des différents médecins ou des différentes infirmières s'occupant du patient. Il faut comprendre la nature dynamique de l'évolution neurologique d'un traumatisé crânien et donc l'importance de procéder à son évaluation clinique de façon répétitive. L'évaluation à l'aide de l'échelle de Glasgow s'attarde à la réponse verbale, motrice et oculaire du patient. Lors de l'analyse de la fonction du tronc cérébral, il est utile d'évaluer la réaction et la symétrie des pupilles, la présence ou l'absence de réflexe cornéen et de réflexe de toux à la manipulation du tube endotrachéal, ainsi que les mouvements oculaires.

En ce qui concerne la réaction des pupilles, il faut faire attention à la présence de lentilles cornéennes ou d'une iridectomie antérieure. Il faut se rappeler qu'une anisocorie légère existe chez 10 % de la population. Il faut s'assurer qu'il n'y a pas eu de traumatisme orbitaire direct qui pourrait expliquer une absence de réaction des pupilles sans qu'une atteinte neurologique soit présente. Il est toujours important d'interpréter la réaction des pupilles en corrélation avec l'état de conscience du patient. L'état de conscience d'une victime d'un traumatisme crânien qui présente une anisocorie par hypertension intracrânienne est nécessairement perturbée. Si elle est capable de converser et présente une ecchymose périorbitaire, c'est qu'il s'agit d'un traumatisme direct. Quant aux réflexes cornéens, il faut les interpréter en rapport avec le reste de l'examen neurologique. Dans le cas d'une paralysie faciale ipsilatérale à la stimulation, aucune réaction ipsilatérale ne sera observée au niveau de la paupière. Cependant, on notera une réaction con-

trolatérale, témoignant d'une afférence sensitive préservée de la cornée stimulée.

En ce qui concerne à la motilité oculaire, si le patient est capable de collaborer, on peut lui demander de suivre une source lumineuse ou un objet que l'on déplace devant ses yeux ou on peut observer les mouvements spontanés oculaires qu'il présente. En ce qui concerne les manœuvres oculo-céphaliques qui rendent nécessaire une rotation cervicale à gauche et à droite, et les manœuvres oculo-vestibulaires, qui rendent nécessaire l'irrigation de l'oreille, elles représentent toutes les deux un risque oculo-vestibulaire et oculo-céphalique si la colonne cervicale est instable ou s'il existe une fracture du rocher. De plus, elles sont d'une utilité relative qui modifie rarement le plan thérapeutique.

Pour l'examen de la motricité, il est préférable de procéder à une stimulation douloureuse centrale, en pinçant le trapèze à l'épaule, par exemple, plutôt qu'à une stimulation périphérique, puisque en périphérie, il est toujours possible d'obtenir une réaction réflexe de triple retrait qui peut se produire chez les patients qui sont en mort cérébrale, mais chez qui une viabilité médullaire est toujours présente. Cette réaction de triple retrait ne sera provoquée que par la stimulation périphérique et non par la stimulation centrale. Si on note l'absence de réaction motrice à la stimulation centrale, on peut à ce moment procéder à la stimulation douloureuse périphérique, laquelle peut être faite en pinçant le pli cutané situé entre le pouce et l'index, pour ce qui est des membre supérieurs, et la peau sur la face interne du genou, pour ce qui est des membres inférieurs. Il faut, dans la mesure du possible, évitez de décrire la réaction motrice avec des termes ambigus, comme « décérébration » et



Moins du tiers des traumatisés crâniens adultes retournent à une vie fonctionnelle normale, y compris le travail. Le meilleur traitement demeure encore la prévention.

« décortication », qui peuvent avoir des significations variables selon les observateurs. Il est préférable de décrire la réaction motrice selon les termes de l'échelle de Glasgow, comme « localisation » de la douleur, « retrait », « extension », etc. L'évaluation des modalités sensitives et des réflexes ostéo-tendineux est d'une utilité relative chez un

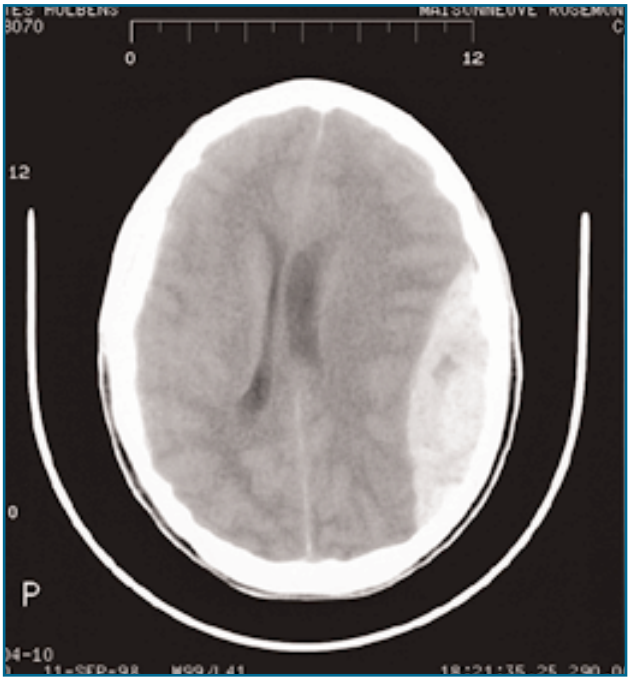

Figure 1. Un hématome épidural. Notez la forme convexe de l'hématome et le déplacement des deux ventricules par rapport à la ligne médiane.

traumatisé cérébral et est souvent difficile à faire chez quelqu'un dont l'état de conscience est altéré.

L'examen du cuir chevelu, en particulier de la région occipitale est important dans le but de vérifier la présence de lacérations cutanées. On doit également rechercher la présence de rhinorrhée ou d'otorrhée. La recherche du papillœdème à l'examen du fond de l'œil est également d'une utilité relative chez un traumatisé crânien, puisque comme ces patients sont souvent amenés rapidement à l'hôpital à la suite de l'événement, le papillœdème peut ne pas encore être installé, même en présence d'une hypertension intracrânienne grave. On ne peut donc pas éliminer le diagnostic d'une hypertension intracrânienne parce que le fond de l'œil d'un traumatisé crânien est normal. Il faut bien entendu compléter l'examen par une observation des structures faciales à la recherche de fractures et par un examen du thorax, de l'abdomen et des membres, sans oublier la région cervico-dorso-lombaire, dont l'examen nécessite une mobilisation en bloc du patient. Donc, on peut faire un examen neurologique en suivant les critères de l'échelle de Glasgow, en examinant la taille et les réactions des pupilles, en examinant les réflexes cornéens et en recherchant une latéralisation motrice. Il faut cependant bien noter que l'examen neurologique n'est fiable que si certaines conditions métaboliques sont respectées. Si la tension artérielle systolique est inférieure à 90 mm Hg, la fonction neurologique réelle risque d'être sous-estimée. Il faut également s'assurer que la température corporelle du patient soit supérieure à 32 °C et inférieure à 42 °C. La pression artérielle doit être supérieure à 60 mm de mercure. Un taux d'alcoolémie supérieur à 0,2 g/l modifie également l'examen neurologique.

Le diagnostic

La radiographie simple du crâne est utile pour les traumatismes avec présence de corps étrangers ou dans le but de rechercher des fractures enfoncées. Il faut comprendre que toutes ces données peuvent être obtenues à la tomodensitométrie avec fenêtre osseuse. La radiographie du crâne requiert souvent un délai supplémentaire, période pendant laquelle la surveillance clinique n'est souvent pas optimale. Le résultat de la radiographie du crâne seul ne procure généralement pas de données qui permettent d'orienter le traitement. En effet, on estime que pour un patient dont la fonction neurologique est intacte, quel que soit le résultat de la radiographie du crâne, le risque de faire une hémorragie intracrânienne est inférieur à 0,02 %.[4] Par contre, si la fonction neurologique du patient n'est pas intacte, il faut procéder à une tomoden-

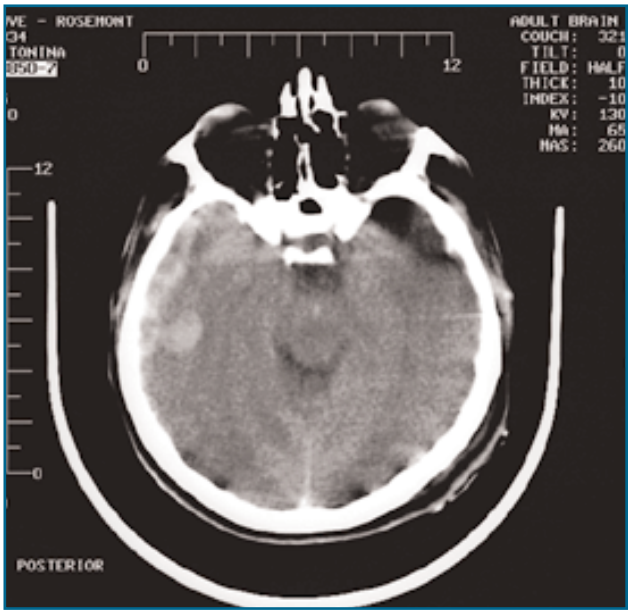

Figure 2. Une contusion temporale droite. Remarquez l'aspect moucheté de l'apex et la convexité temporale. Cette tomodensitométrie a été produite lors de l'arrivée de la patiente à l'hôpital. Son résultat à l'échelle de Glasgow était de 14.

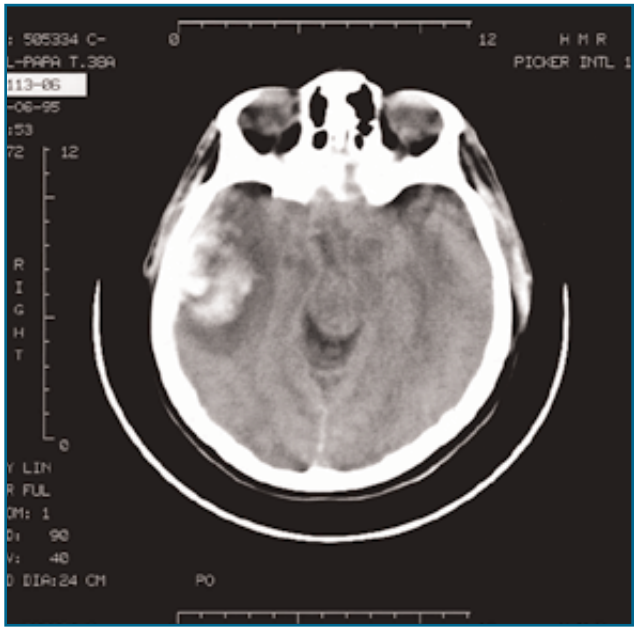

Figure 3. Une contusion temporale droite. Il s'agit de la même patiente qu'à la figure 2, 24 heures plus tard. Notez la détérioration clinique avec une mydriase droite qui a rendu nécessaire une évacuation chirurgicale d'urgence. Notez la coalescence des foyers de contusion et l'accentuation de l'œdème (liséré noirâtre autour), de même que l'effet de compression sur le tronc cérébral.

sitométrie d'emblée. C'est donc beaucoup plus l'état clinique neurologique du patient et le résultat de la tomodensitométrie cérébrale qui déterminent l'attitude à adopter que le résultat de la radiographie simple du crâne.

La tomodensitométrie cérébrale. Tout patient dont le résultat à l'échelle de Glasgow est inférieur à 14 devrait subir une tomodensitométrie cérébrale. Cela signifie que tous les patients qui n'ouvrent pas les yeux spontanément ou qui sont confus devraient subir une tomodensitométrie cérébrale. Pour ceux dont le résultat à l'échelle de Glasgow est de 15 à l'hôpital et qui n'ont présenté, à aucun moment, d'antécédents de latéralisation motrice, de perte de conscience, d'épisode épileptique, de traumatisme pénétrant ou d'antécédents d'anticoagulation, il n'est pas nécessaire de faire une tomodensitométrie. Chez les autres patients dont le résultat à l'échelle de Glasgow est de 15, la tomodensitométrie est fortement recommandée (tableau 2). Si la tomodensitométrie n'est pas disponible, pour les patients dont le résultat à l'échelle de Glasgow est de 14 ou 15, une hospitalisation sous observation d'une durée de 24 à 48 heures est souhaitable, puisque 2 % à 3 % d'entre eux présentent un risque de détérioration sous forme d'un œdème cérébral progressif.[5] À la tomodensitométrie, on doit s'attarder à la présence d'hématomes intracrâniens qui sont généralement évidents et qui se présentent sous forme d'une zone de densité accentuée (blanche), biconvexe pour l'hématome épidural (figure 1), concave pour les hématomes sous-duraux, et généralement arrondie pour les hématomes intraparenchymateux. Par

ailleurs, on doit rechercher les signes d'œdème cérébral et d'effet de masse, sous forme d'aplatissement d'un ventricule ou d'oblitération de la citerne autour du tronc cérébral. L'effet de masse se manifeste par un effacement du liséré noirâtre habituellement retrouvé à cet endroit. Les foyers de contusion cérébrale se présentent sous forme d'un aspect « moucheté » du parenchyme cérébral (figures 2 et 3) et se retrouvent généralement aux zones d'interfaces entre le parenchyme cérébral et les crêtes osseuses, soit aux pôles frontaux et aux pôles temporaux. Lorsqu'on retrouve cet aspect moucheté au niveau du tronc cérébral ou du corps calleux, il s'agit généralement d'un traumatisme crânien grave avec un pronostic défavorable. Par ailleurs, le bilan radiologique doit inclure une radiographie de la colonne vertébrale complète chez les patients inconscients. Si le patient doit subir une tomodensitométrie cérébrale, on peut demander de commencer par les coupes au niveau de C1 et de C2, ce qui ne prolonge généralement pas beaucoup l'examen et fournit des renseignements utiles quant à la présence ou l'absence de fracture au niveau de l'odontoïde et de C1 qui ne sont pas toujours faciles à mettre en évidence sur des radiographies simples, en particulier chez un patient qui ne collabore pas à l'examen.

Une radiographie des poumons est bien entendu toujours souhaitable, en particulier chez les patients chez qui on envisage une intubation ou chez qui elle a déjà été faite.

Pour que le bilan radiologique soit complété de cette façon, il faut naturellement que l'état neurologique et hémodynamique du patient le permette. Il y a toujours moyen de compléter l'évaluation radiologique après avoir maîtrisé les urgences thérapeutiques. Pour procéder à la tomodensitométrie chez les patients qui sont agités, la façon idéale de procéder à la sédation est d'administrer des benzodiazépines à raison de 5 mg par voie intraveineuse (iv), jusqu'à concurrence de 15 mg à 20 mg iv au total, avec surveillance à l'aide d'un électrocardioscope et d'un saturomètre, et surtout en assurant une observation directe constante pendant l'examen, car lorsque l'on administre cette dose, il existe un risque de dépression respiratoire. Au-delà d'une telle dose ou si une dépression respiratoire se manifeste, il est préférable de procéder à l'intubation du patient avant de poursuivre la tomodensitométrie.

La résonance magnétique nucléaire. Un examen par imagerie par résonance magnétique nucléaire est difficile à réaliser en urgence, en particulier chez un patient qui est cliniquement instable. C'est un examen qui prend du temps et qui oblige le personnel à « abandonner » le patient pendant cette période qui est parfois critique. L'examen par imagerie par résonance magnétique nucléaire n'est donc pas d'une grande utilité pour les patients souffrant d'une affection aiguë. Il peut cependant être utile pour l'évaluation de l'étendue des lésions si l'affection est subaiguë. Cependant, cet examen est le plus approprié pour rechercher une atteinte médullaire.

L'angiographie cérébrale. Chez un patient dont l'atteinte demeure inexpliquée, malgré une évaluation par tomodensitométrie cérébrale, il faut toujours penser à la possibilité d'une dissection artérielle carotidienne ou vertébrale qui sera mieux démontrée par une angiographie cérébrale; dans un tel cas, le transfert du patient vers un centre spécialisé est souhaitable.

Donc, l'évaluation neurologique d'un trauma-

tisé crânien se fait principalement en suivant les critères de l'échelle de Glasgow et en évaluant les pupilles, les mouvements oculaires et les réflexes cornéens. La tomodensitométrie demeure l'examen diagnostique le plus utile et doit être faite chez tout patient dont le résultat à l'échelle de Glasgow est inférieur à 15 ou égal à 15 si certains facteurs de risque sont présents. *Clin*

Références
1. Site Internet de l'Association québécoise des traumatisés crâniens : www.multimania.com/aqtc/.
2. Site Internet de la Société de l'assurance automobile du Québec : www.saaq.gouv.qc.ca/.
3. Wilkins, R : *Neurosurgery*. McGraw-Hill, New York, 1996, 4272 p.
4. Yealy, DM, Hogan, DE : Imaging after head trauma: Who needs what. Emergency medicine clinics of North America 9(4):707, 1991.
5. Iacoangeli, M : Acute management of head infury – Part 1: Medical management. Contemporary neurosurgery 22(11):1, 2000.

Lectures suggérées
1. Flanagan, P : Neurological injury in athletes. Contemporary neurosurgery 20(17):1, 1998.
2. Iacoangeli, M : Acute management of head infury – Part 2: Medical management. Contemporary neurosurgery 22(12):1, 2000.
3. Valadka, A : Current issues in the management of severed head injury. Contemporary neurosurgery 32(2), 2001.

Adresses Internet utiles :
1. Association québécoise des traumatisés crâniens : www.multimania.com/aqtc/
2. Organisme *Pensez d'abord* (*Think first*) : www.thinkfirst.org

LES SAINS DESSINS

Les Producteurs laitiers du Canada

FAIT : Éliminer les produits laitiers de l'alimentation entraîne la perte de nutriments importants.