L'otite du nageur

Une infection fréquente à ne pas négliger



L'otite externe survient lorsque le rôle protecteur du cérumen est perturbé. L'une des causes de perturbation les plus fréquentes est lorsque le conduit auditif externe est mouillé et qu'il y a macération; c'est pourquoi on l'appelle l'«otite du nageur ». Même s'il s'agit d'une infection très fréquente, elle n'est pas toujours bénigne. Les auteurs présentent les traitements en fonction de la gravité de l'infection.

par Yannick G. Amar, M.D., et Ted L. Tewfik, M.D., FRCSC

L'otite externe, communément appelée « otite du nageur », est une infection du canal auditif externe. Il est cependant important de comprendre que cette forme d'otite appartient à une gamme d'affections qui comprend l'otite externe chronique, l'otite externe fongique et l'otite externe eczémateuse.

L'anatomie de l'oreille

Pour mieux comprendre l'otite externe, une brève revue de l'anatomie de l'oreille s'impose. Le conduit auditif externe (CAE) mesure environ 2,5 cm de long; le 1/3 latéral est cartilagineux, et les 2/3 médians sont constitués de tissu osseux. La partie osseuse du CAE est recouverte d'un épiderme mince

Le **Dr Amar** est résident *senior*, Université McGill, Montréal.

Le **Dr Tewfik** est professeur titulaire, Département d'oto-rhino-laryngologie, Université McGill, Montréal, et chef de service d'oto-rhino-laryngologie, Hôpital de Montréal pour enfants.

(0,2 mm) qui ne contient ni poils ni glandes et se prolonge pour former l'épiderme qui recouvre la membrane du tympan. L'épiderme qui recouvre la partie cartilagineuse est plus épais (0,5 à 1,0 mm) et renferme des follicules pileux, des glandes sébacées et des glandes apocrines. Les canaux des glandes sébacées et des glandes apocrines s'ouvrent sur le follicule pileux. Ensemble, ces trois structures anatomiques forment un système apo-pilo-sébacé. Le cérumen est constitué des sécrétions du système apo-pilo-sébacé des cellules épithéliales.

La physiologie

Le cérumen joue un rôle protecteur important parce qu'il forme une barrière physique sur l'épiderme du CAE. Plus important encore, le

En bref :
L'otite du nageur
Une infection fréquente à ne pas négliger

Le rôle protecteur du cérumen dans l'otite externe

Le cérumen joue un rôle protecteur important parce qu'il forme une barrière physique sur l'épiderme du conduit auditif externe (CAE). Plus important encore, le cérumen maintient un milieu acide (pH entre 4 et 5), créant un terrain inhospitalier pour les agents pathogènes; il contient en outre des lysozymes bactéricides. Par conséquent, tout ce qui perturbe la barrière de cérumen crée un terrain propice à l'otite externe. C'est le cas lorsque le cérumen est éliminé de l'oreille par le nettoyage (avec un coton-tige, par exemple), par le grattement du CAE ou, le plus souvent, par macération lorsque le conduit auditif externe est mouillé, d'où le nom de l'otite du nageur.



Le diagnostic

Le tableau clinique caractéristique inclut l'otalgie, des démangeaisons et une sensibilité à la palpation. Les patients se plaignent parfois d'une sensation de plénitude dans l'oreille. Senturia et ses collègues ont proposé une démarche pratique pour le diagnostic en élaborant une classification par stades : préinflammatoire, inflammatoire aigu et inflammatoire chronique. Le stade inflammatoire aigu est sous-divisé en stades d'inflammation bénigne, modérée et grave.[1]

Le traitement

Le nettoyage méticuleux du CAE est aussi important, sinon plus important que le traitement antibiotique. Il faut déloger tous les débris de cellules exfoliées, le cérumen et les sécrétions purulentes. Pour traiter une otite externe aiguë bénigne, un nettoyage minutieux et un antibiotique topique devraient suffire. Dans l'otite externe grave, les tissus mous périauriculaires sont parfois atteints. On devrait alors prescrire des antibiotiques par voie orale, en association avec un agent topique. L'antibiotique oral doit exercer une activité à large spectre et couvrir à la fois les micro-organismes Gram positif et Gram négatif.

La prévention est un autre volet important du traitement. Le médecin doit informer les patients sur le rôle du cérumen et il doit les mettre en garde contre l'utilisation excessive des cotons-tiges. Il faut recommander aux nageurs de bien assécher leurs oreilles après l'activité.

L’otite du nageur

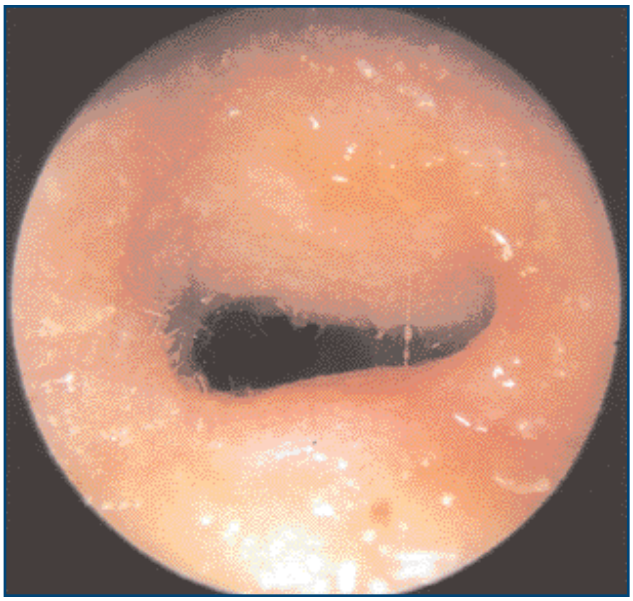

Figure 1a. Otite externe aiguë. Occlusion partielle du conduit auditif externe.

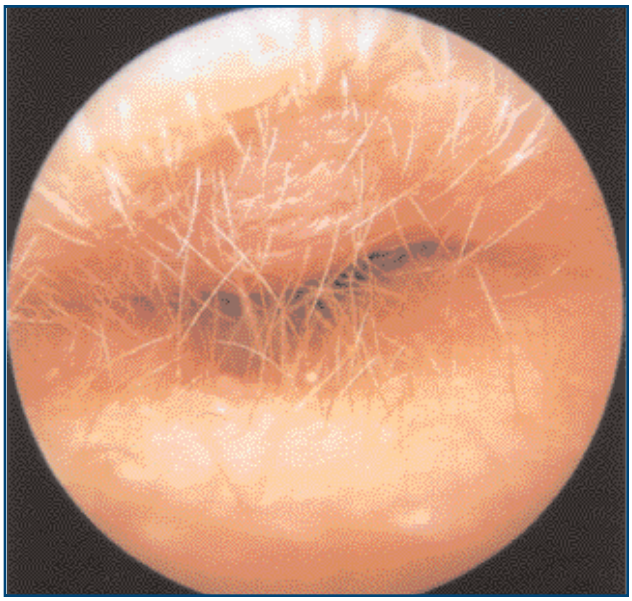

Figure 1b. Otite externe aiguë grave. Occlusion complète du conduit auditif externe.

Pensez vite.*

Prevacid est indiqué dans le traitement à court terme de l'œsophagite par reflux gastro-œsophagien et dans le traitement d'entretien de l'œsophagite par reflux gastro-œsophagien cicatrisée.

Les effets secondaires le plus souvent signalés (>3 %) dans le cadre d'études à court terme sont les céphalées et la diarrhée.

On ne doit pas administrer de doses supérieures à 30 mg par jour au patient atteint d'une insuffisance hépatique ni au sujet âgé.

*Après la première journée de traitement, un nombre significativement plus grand ($p < 0,05$) de patients ayant reçu Prevacid à 30 mg (n = 402) que de patients qui recevaient l'oméprazole à 20 mg (n = 418) ont signalé un soulagement des brûlures d'estomac diurnes (48,7 % contre 37,6 %) et nocturnes (62 % contre 52 %) au cours d'une étude à double insu, à répartition aléatoire, d'une durée de huit semaines portant sur des patients atteints d'une œsophagite par reflux gastro-œsophagien objectivée par endoscopie[1].

Consulter la monographie du produit pour en connaître la posologie.

GI PRODUITS GASTRO-INTESTINAUX D'ABBOTT

Laboratoires Abbott, Limitée
Saint-Laurent, Québec H4S 1Z1
Monographie du produit offerte sur demande.

CCPP

Tableau 1

Classification de l'otite externe

Préinflammation

Inflammation aiguë
- bénigne
- modérée
- grave

Inflammation chronique

cérumen maintient un milieu acide (pH entre 4 et 5), créant un terrain inhospitalier pour les agents pathogènes; il contient en outre des lysozymes bactéricides. Des études effectuées sur des suspensions de cérumen en éprouvette ont démontré que cette substance a un taux élevé d'élimination de

Tableau 2

Diagnostic de l'otite externe

Symptômes
Douleur
Prurit
Écoulement
Signes
Érythème
Œdème
Débris dans le conduit auditif
Sécrétions
Sensibilité du conduit auditif
Test de laboratoire
Cultures bactériennes
Examens radiologiques
Indiqué seulement s'il y possibilité d'une otite externe nécrosante

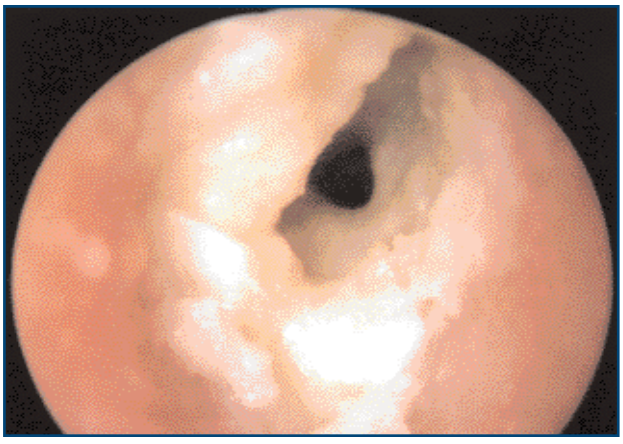

Figure 2. Otite externe chronique. Canal auditif rempli de squames de kératine macérées humides.

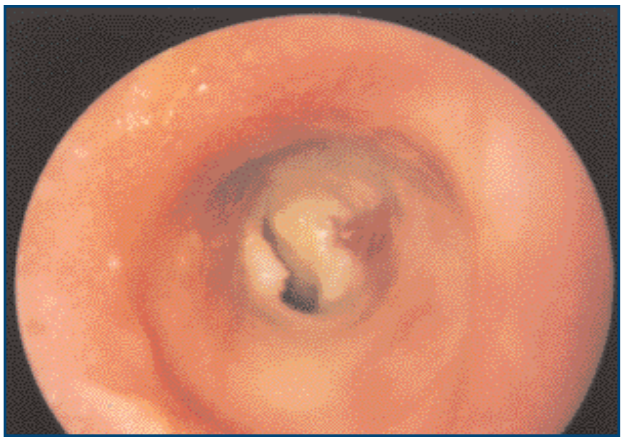

Figure 3. Otite externe chronique avec exsudat purulent.

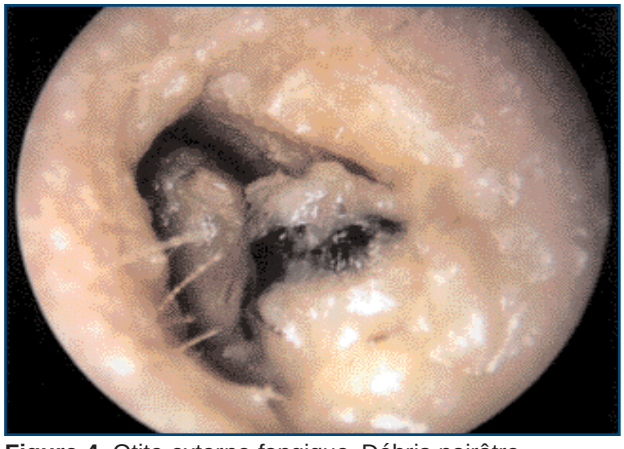

Figure 4. Otite externe fongique. Débris noirâtre caractéristique d'une infection par *Aspergillus niger*.

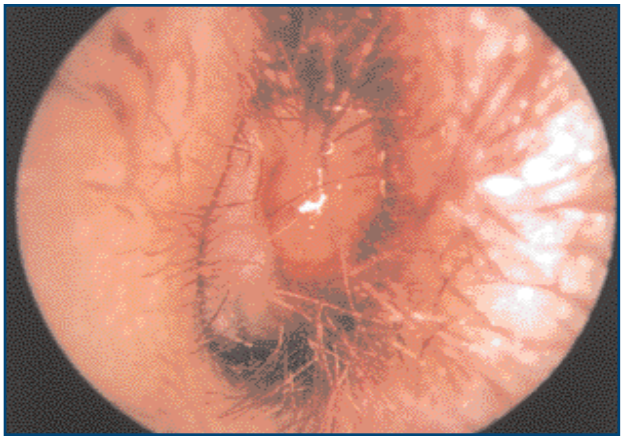

Figure 5. Otite externe nécrosante. Tissu granuleux sur la partie inférieure du conduit auditif externe; l'agent pathogène est le plus souvent *Pseudomonas aeruginosa*.

plusieurs micro-organismes pathogènes. Par conséquent, tout ce qui perturbe la barrière de cérumen crée un terrain propice à l'otite externe. C'est le cas lorsque le cérumen est éliminé de l'oreille par le nettoyage (avec un coton-tige, par exemple), par le grattement du CAE ou, le plus souvent, par macération lorsque le conduit auditif externe est mouillé, d'où le nom de l'otite du nageur.

Nous soulignons que le fait de nager dans l'eau d'un lac augmente le risque d'otite externe, comparativement au risque relié au fait de nager dans une rivière, dans la mer ou dans une piscine. Ce phénomène, à prime abord étonnant, s'explique par la concentration plus élevée de *Pseudomonas* dans l'eau des lacs.

Le diagnostic

Le tableau clinique caractéristique inclut l'otalgie, des démangeaisons et une sensibilité à la palpation. Les patients se plaignent parfois d'une sensation de plénitude dans l'oreille. L'examen physique met en évidence un érythème et un œdème du conduit auditif externe. Parfois, ces signes peuvent

Tableau 3

Les agents pathogènes de l'otite externe

Pseudomonas aeruginosa
Staphylococcus aureus
Staphylococcus epidermidis
Streptococcus pyogenes
Streptococcus pneumoniæ
Escherichia coli
Enterobacter
Proteus mirabilis
Bacteroides fragilis
Peptostreptococcus

Tableau 4

Le traitement de l'otite externe

Les quatre principes fondamentaux du traitement de l'otite externe

1. Nettoyages fréquents et complets du conduit auditif externe
2. Utilisation judicieuse des antibiotiques
3. Analgésie
4. Prévention d'une nouvelle infection

Le traitement de l'otite externe bactérienne

Gouttes otiques antibiotiques (néomycine, gentamycine, ciprofloxacine, chloramphénicol)

Gouttes antifongiques

être observés aussi sur le pavillon de l'oreille. L'otoscopie montre des sécrétions limpides ou purulentes contenant des débris dans le conduit auditif externe; la manipulation du pavillon, et surtout du tragus, provoque de la douleur, qui est parfois intense.

Senturia et ses collègues ont proposé une démarche pratique pour le diagnostic et le traitement de l'otite externe, en élaborant un système de classification.[1] Le tableau 1 décrit les stades de l'otite externe : pré-inflammatoire, inflammatoire aigu et inflammatoire chronique. Le stade inflammatoire aigu est sous-divisé en stades d'inflammation bénigne, modérée et grave.

Le stade préinflammatoire

La maladie débute à la suite de la perturbation ou de l'élimination de la couche protectrice de lipides. On observe ensuite un œdème de l'épiderme du conduit auditif et l'obstruction du système apopilo-sébacé. À ce stade, le patient se plaint surtout de démangeaison et de plénitude dans l'oreille, et ces symptômes l'incitent à se gratter. Le cycle démangeaison-grattage endommage encore plus la couche protectrice de cérumen et favorise la pénétration des bactéries. À ce stade précoce, l'application de gouttes acidifiantes peut arrêter la progression de l'infection.

Le stade inflammatoire aigu

Le grattage de l'oreille désorganise la couche épithéliale et favorise l'invasion bactérienne, entraînant de la douleur. L'examen du canal auditif révèle la présence d'un érythème et d'un œdème léger, et aussi d'une faible quantité de sécrétions limpides ou troubles. C'est le stade de l'inflammation bénigne.

Lorsque la maladie atteint le stade de l'inflammation modérée, les démangeaisons, la douleur et la sensibilité auriculaire sont plus intenses. L'exsudat est plus épais et l'œdème du CAE, plus marqué, mais le conduit n'est pas obstrué (figure 1a).

Si la maladie n'est pas traitée, elle évolue vers le stade de l'inflammation grave qui est caractérisée par une douleur intolérable aggravée par le fait de mastiquer ou par le mouvement de la peau ou des tissus mous environnants. L'œdème grave oblitère la lumière du conduit auditif externe (figure 1b),

L'examen physique met en évidence un érythème et un œdème du conduit auditif externe. Parfois, ces signes peuvent être observés aussi sur le pavillon de l'oreille. L'otoscopie montre des sécrétions limpides ou purulentes contenant des débris dans le conduit auditif externe.

qui contient maintenant un écoulement abondant, verdâtre et purulent.

L'otite externe chronique est attribuable à des infections subcliniques récurrentes, traitées de façon incomplète. Le patient se plaint davantage des démangeaisons que de la douleur. L'examen du conduit auditif externe est parfois difficile à cause du rétrécissement du conduit, mais l'épiderme est desséché, squameux et épaissi par la desquamation superficielle (figures 2 et 3). À ce stade, le traitement consiste à nettoyer le conduit auditif et à instiller des gouttes d'antibiotiques et de corticostéroïdes.

Les agents pathogènes impliqués dans l'otite externe

Les deux agents pathogènes les plus souvent impliqués dans l'otite externe aiguë sont *Pseudomonas aeruginosa* et *Staphylococcus aureus*. D'autres micro-organismes, notamment des streptocoques et divers bacilles Gram négatif ont aussi été détectés, mais moins souvent. Clark et ses collègues ont démontré que les bactéries anaérobies, notamment *Bacteroides fragilis* et *Peptostreptococcus* pourraient jouer un rôle dans la pathogenèse de l'otite externe.[2]

Le traitement

Grâce aux 4 principes fondamentaux du traitement de l'otite externe énumérés au tableau 4, le clinicien obtiendra la résolution de l'infection et la satisfaction de ses patients.

Le nettoyage méticuleux du CAE est aussi important, sinon plus important que le traitement antibiotique. Il faut déloger tous les débris de cellules exfoliées, le cérumen et les sécrétions purulentes. Il est préférable d'utiliser un microscope, mais on peut également effectuer un nettoyage adéquat à l'aide d'un otoscope et d'une curette auriculaire, ou à l'aide d'un appareil à succion. Si le nettoyage est fait par irrigation, il faut prendre soin d'assécher parfaitement le conduit à l'aide de l'appareil à succion ou d'un coton-tige.

L'otite externe aiguë bénigne

Pour traiter une otite externe aiguë bénigne, un nettoyage minutieux et un antibiotique topique devraient suffire. Les antibiotiques en gouttes,

notamment la néomycine-hydrocortisone, la gentamycine-hydrocortisone et la ciprofloxacine-hydrocortisone, sont recommandés parce que ces agents sont actifs contre *P. aeruginosa*, l'agent pathogène probable. À ce stade de la maladie, l'œdème est négligeable et le patient pourra instiller les gouttes sans difficulté. Un traitement d'une durée de 10 jours à l'aide de gouttes otiques est en général suffisant. Toutefois, il serait préférable de recommander aux patients de continuer à instiller des gouttes pendant encore deux ou trois jours après la résolution de la douleur, des démangeaisons et de l'écoulement pour s'assurer d'éradiquer complètement l'infection.

Au stade plus avancé de la maladie, l'œdème obstrue parfois le conduit auditif et empêche les gouttes de bien pénétrer dans l'oreille. Le cas échéant, le médecin devra insérer une mèche auriculaire de Pope dans le conduit auditif externe. Les gouttes d'antibiotiques sont appliquées sur la mèche. À mesure que la mèche grossit, elle repousse le périoste et le périchondre contre le canal externe, ce qui soulage parfois la douleur. Ce qu'il faut retenir toutefois, c'est que la mèche aide les gouttes à pénétrer dans le CAE malgré l'obstruction. Après deux à cinq jours, le médecin peut retirer la mèche. Si l'œdème n'est pas résolu et qu'il demeure important, le médecin peut insérer une nouvelle mèche.

L'otite externe grave

Dans l'otite externe grave, les tissus mous périauriculaires sont parfois atteints. On devrait alors prescrire des antibiotiques par voie orale, en association avec un agent topique. L'antibiotique oral doit exercer une activité à large spectre et couvrir à la fois les micro-organismes Gram positif et Gram négatif. Les pénicillines antistaphylococciques, les céphalosporines de première génération ou les fluoroquinolones antipseudomonas conviennent à ces patients. On ne doit pas prescrire la ciprofloxacine par voie orale à des patients âgés de moins de 18 ans à cause du risque d'effets indésirables sur le cartilage pendant la croissance. La ciprofloxacine topique peut cependant être prescrite sans danger à des enfants âgés de plus de deux ans.

Les analgésiques

Le médecin devrait aussi prescrire des analgésiques. L'acétaminophène, les anti-inflammatoires non stéroïdiens ou les analgésiques narcotiques sont choisis en fonction de l'intensité de la douleur. L'analgésie augmente l'observance au traitement jusqu'à la résolution de l'infection.

La prévention

La prévention est un autre volet important du traitement. Le médecin doit informer les patients sur le rôle du cérumen et il doit les mettre en garde contre l'utilisation excessive des cotons-tiges. Il faut recommander aux nageurs de bien assécher leurs oreilles après l'activité. Ceux qui présentent des épisodes fréquents d'otites externes devraient utiliser des bouchons auriculaires étanches et porter un bonnet de bain qui recouvre les oreilles et le cuir chevelu.

L'otomycose

Nous avons parlé jusqu'à maintenant de l'otite externe bactérienne. Il existe une autre entité appelée « otomycose », ou otite externe fongique, qui est à l'origine de 10 % à 30 % de tous les cas d'otite externe. Pour se multiplier, les champignons ont besoin d'humidité, de chaleur et de noirceur. Il est évident que les facteurs de risque d'otite externe fongique sont semblables à ceux de l'otite externe bactérienne. Soulignons que l'humidité joue un rôle clé dans l'apparition de la maladie et qu'elle est le seul facteur modifiable. La présence de diabète ou

d'un trouble du système immunitaire créent aussi un terrain propice pour la survenue d'une infection fongique.

De 80 % à 90 % des otomycoses sont causées par *Aspergillus*, et les autres 10 % à 20 % par *Candida*. Parmi les autres agents pathogènes, soulignons Phycomycètes, *Rhizopus* et *Actinomyces*, mais leur importance est négligeable.

L'otite externe fongique se manifeste par des démangeaisons et une otorrhée. L'otoscope permet d'observer dans le conduit auditif externe des débris noirs, gris, jaunes, verdâtres ou blancs (figure 4). On reconnaît *Aspergillus* à son apparence caractéristique : un long filament blanc surmonté d'un conidiophore noir. On peut voir des douzaines de ces hyphes dans le conduit auditif externe.

Le traitement de l'otite externe fongique est semblable à celui de l'otite externe bactérienne, c'est-à-dire qu'il faut nettoyer minutieusement le conduit auditif. Si on soupçonne une otite externe de ce type, il faut demander des cultures fongiques. Les gouttes otiques d'antifongiques sont indiquées pour le traitement, par exemple celles qui contiennent du clioquinol.

Les complications

Même si l'otite externe est très fréquente, elle n'est pas toujours bénigne. L'otite externe nécrosante, autrefois appelée otite externe maligne, est une complication grave qui peut menacer la vie de la personne atteinte.

Dans la forme nécrosante, l'infection, qui a pris naissance dans le conduit auditif externe, envahit les tissus mous et les tissus osseux adjacents. L'infection peut entraîner une ostéomyélite de l'os temporal. Si l'infection s'étend davantage et atteint les nerfs crâniens, le pronostic vital est très sombre.

Cette maladie frappe surtout les personnes âgées diabétiques. Elle touche aussi parfois les personnes atteintes d'un trouble immunitaire, d'une maladie aiguë ou d'une maladie chronique invalidante. Le patient présente des antécédents d'une otite externe qui dure depuis plus d'un mois, une douleur intense et un écoulement de l'oreille. L'examen physique permet d'observer des sécrétions purulentes dans le conduit auditif externe ainsi que du tissu granulomateux (figure 5). Il faut examiner attentivement tous les nerfs crâniens pour écarter la possibilité d'une neuropathie. Il faut accorder une attention spéciale aux nerfs crâniens VII, X et XI parce qu'ils sont les plus souvent touchés.

La radiographie simple est peu utile au diagnostic de l'otite externe nécrosante. L'examen radiologique de choix est la tomodensitométrie de contraste parce qu'elle peut mettre en évidence l'épaississement des tissus mous, une opacification des cellules mastoïdiennes, l'érosion de la paroi antérieure du conduit auditif externe ou du tissu osseux à la base du crâne. L'imagerie par résonance magnétique au gadolinium peut être utile pour évaluer une atteinte cérébrale possible. La tomodensitométrie osseuse et la tomodensitométrie au gallium permettent d'obtenir des paramètres de référence parce que la résolution de l'infection se traduit par des résultats normaux à ces examens (figure 6).

Nous avons parlé de l'otite externe nécrosante pour mettre les médecins en garde contre la gravité potentielle d'une otite externe et pour rappeler l'importance d'un traitement et d'un suivi attentif. Lorsque le clinicien soupçonne la forme nécrosante, il doit orienter immédiatement le patient à un oto-rhino-laryngologiste dans un établissement de soins tertiaires. Puisque cette forme d'otite externe dépasse la portée de cet article, nous ne parlerons que brièvement du traitement de l'otite externe nécrosante.

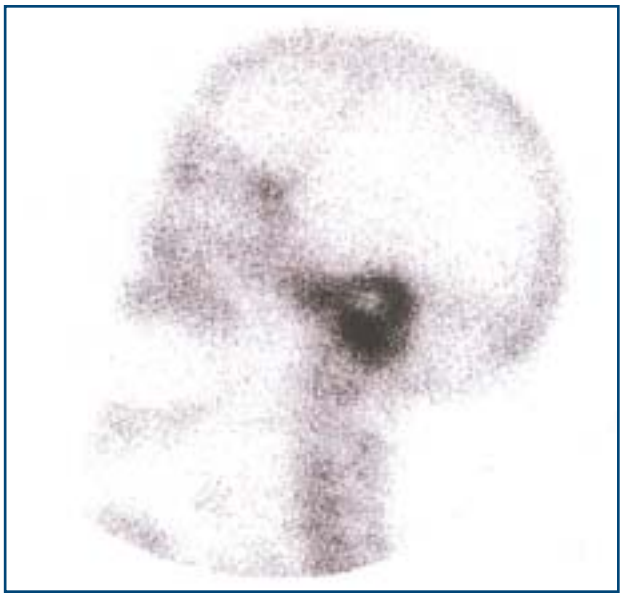

Figure 6. Otite externe nécrosante. Image obtenue par tomodensitométrie au gallium.

Puisque l'agent pathogène de la forme nécrosante de l'otite externe est presque toujours *P. aeruginosa*, le traitement est fondé sur l'injection intraveineuse d'antibiotiques anti-*Pseudomonas* pendant au moins six semaines, sans oublier le nettoyage fréquent et minutieux du conduit auditif externe. Le traitement chirurgical, qui consiste à éliminer les tissus et l'os infectés, est une solution de dernier recours.

D'autres maladies peuvent toucher le conduit auditif externe, et on doit les distinguer de l'otite externe. La furunculose est une infection du follicule pileux par des bactéries Gram positif. Elle se manifeste par une petite lésion, un pustule bien circonscrit à la jonction de la conque et du conduit auditif externe. Il est important de tenir compte de cette possibilité, parce que si on insère le spéculum trop rapidement, on risque de ne pas voir la lésion. Le traitement consiste à nettoyer le conduit auditif externe et à appliquer un pansement tiède sur la lésion. À cela s'ajoute une antibiothérapie par voie orale et topique. Si ce traitement ne guérit pas l'infection, il faut inciser et drainer la lésion.

Conclusion

L'otite externe est une maladie qui peut être prévenue. Le médecin doit mettre en garde ses patients contre le tractage de l'oreille ou un nettoyage trop énergique de l'oreille. Il doit aussi recommander de bien assécher les oreilles après la natation ou le bain et, si nécessaire, de porter des bouchons d'oreille. Mieux vaut prévenir que guérir – la stratégie qui offre le meilleur rapport coût-efficacité. *Clin*

Références

1. Senturia, BA, Marcus, MD, Lucente, FE : Diseases of the External Ear. Deuxième édition. New York, Grune & Stratton, 1980.
2. Clark, WB, Brook, I, Bianki, D, et coll. : Microbiology of otitis externa. Otolaryngol Head Neck Surg 116:23, 1997.

Lectures suggérées

1. Bojrab, DI, Bruderly, T, Abdulrazzak, Y : Otitis Externa. Otolaryngol Clin North Am 29:761, 1996.
2. Driscoll, PV, Ramachandrula, A, Drezner, DA, et coll. : Characteristics of cerumen in diabetic patients: A key to understand malignant external otitis? Otolaryngol Head Neck Surg 109:676, 1993.
3. van Asperen, IA, de Rover, CM, Schijven, JF, et coll. : Risk of otitis externa after swimming in recreational fresh water lakes containing *Pseudomonas aeruginosa*. BMJ 311:1407, 1995.
4. Linstrom, CJ, Lucente, FE, Joseph, EM : *Infections of the External Ear: Head and Neck Surgery – Otolaryngology.* Deuxième édition. Lippincott-Raven Publishers, Philadelphie, 1998.
5. Fairbanks, D : Otic topical agents. Otolaryngol Head Neck Surg 88:327, 1980.
6. Lopez, L, Evans, R : Drug therapy of Aspergillus otitis externa. Otolaryngol Head Neck Surg 88:649, 1980.

Formation médicale continue...
Vous trouverez à la page 162
le Médi-test, un test de formation médicale continue fait en collaboration avec l'Université Laval. En remplissant correctement ce test, vous pouvez obtenir une heure de crédit de catégorie 2.

L’otite du nageur