Hématurie microscopique asymptomatique

« Quoi faire avec 3 globules rouges par champ? »

Alvaro Ramirez MD et Fred Saad MD, FRCSC

Le cas de Mme Gagnon

Une dame de 43 ans vous consulte après avoir découvert que lors d'une évaluation de routine pour l'admission à un régime d'assurance, son analyse d'urine a rapporté 6-10 globules rouges par champ par ailleurs le r... anal...

..., page 54.

Le **Dr Alvaro Ramirez** est résident en urologie, Université de Montréal.

Le **Dr Fred Saad** est professeur titulaire, Département de chirurgie, Université de Montréal et urologue-oncologue, Centre Hospitalier de l'Université de Montréal.

L'origine

On peut déterminer la présence d'hématurie à travers diverses méthodes. D'abord il faut faire une collecte d'urine appropriée, ce qui veut dire, un prél... ...i-jet et l'envoyer le plus tôt p... ... techniques les p...

... Néanmoins, ... pecifique et celui-ci pourrait ... en présence de myoglobine et d'hémoglobine. Par conséquent, tout résultat positif doit être confirmé avec une analyse quantitative (effectuée au microscope).

L'hématurie microscopique peut être secondaire à des incidents qui ne requièrent pas de traitement, mais peut être aussi le résultat d'un cancer, ce qu'a amené à classifier l'hématurie microscopique en quatre classe.

L'évaluation

Les premières étapes dans l'investigation de l'hématurie microscopique asymptomatique sont le questionnaire et l'examen physique.

Copyright©
Vente et distribution commerciale interdites
L'utilisation non autorisée est prohibée. Les personnes autorisées peuvent télécharger, afficher, visualiser et imprimer une copie pour leur usage personnel

La photo de la page couverture est représentative de cet articlere et présente des globules rouges.

Le questionnaire

Tout d'abord, on questionne le patient à la recherche de facteurs confondants récents, comme la présence d'exercices vigoureux, l'activité sexuelle, un trauma et la menstruation (si tel est le cas, on répète 48 heures après l'arrêt de la période des menstruations). La prise de médicaments, comme la warfarine sodique (un anticoagulant), ne devrait pas s'effectuer en présence d'hématurie microscopique.

L'apparition d'hématurie microscopique peut précéder l'avènement d'un cancer de la vessie datant de plusieurs années

L'examen physique

À l'examen physique, on cherche des manifestations systémiques de maladies de l'arbre urinaire. Cette recherche se traduira donc par un examen abdominal, servant à la recherche d'une masse rénale; on examinera aussi les organes génitaux externes et on effectuera le toucher rectal chez l'homme et l'examen pelvien chez la femme, le tout afin de trouver une cause locale.

L'analyse d'urine

L'examen microscopique

Au niveau de l'examen microscopique d'urine centrifugée, fait de façon routinière avec l'analyse d'urine, on peut avoir comme information la présence de cylindres érythrocytaires, ainsi que le décompte de globules rouges et leucocytes par champ. Si on note la présence de bactériurie et/ou de pyurie, il faut procéder à la culture urinaire. De plus, les patients avec une infection urinaire doivent être traités et une analyse d'urine doit être répétée six semaines après la fin du traitement.

Lors de cet examen microscopique, une créatinine sérique doit être mesurée, et si l'on constate la présence de protéinurie avec l'aide du bâtonnet, il faut procéder à la collecte d'urine pendant 24 heures. Dans ce cas, une protéinurie qui suggère une hématurie d'origine rénale est celle de plus de 300 mg en l'espace de 24 heures.

L'analyse microscopique

L'analyse microscopique de l'urine (sédiment) est très importante, car elle peut différencier dès le début de l'investigation si le saignement est d'origine glomérulaire ou non-glomérulaire. Malheureusement, cette analyse n'est pas faite de façon routinière par les laboratoires et celle-ci sera seulement effectuée une fois le patient référé en néphrologie.

Pour différencier le niveau du saignement, les cylindres érythrocytaires sont pathognomoniques d'un saignement glomérulaire, mais malheureusement ceux-ci sont peu sensibles. Par contre, on peut utiliser la morphologie des globules rouges pour différencier le niveau du saignement. Si l'on retrouve des érythrocytes dysmorphiques lors de l'analyse, généralement ceux-ci sont d'origine glomérulaire, et on peut dire que la présence de plus de 80 % de dysmorphisme au niveau du sédiment est indicatif de saignement glomérulaire. Le contraire est aussi vrai pour le saignement bas avec plus de 80 % de globules rouges avec une forme conservée.

La décision à prendre :

Référer en néphrologie?

Après l'évaluation de la fonction rénale à l'aide d'une créatinine, l'analyse du sédiment urinaire (pour la recherche de la morphologie des globules rouges ou de cylindres érythrocytaires), et la recherche de protéinurie, on peut différencier s'il s'agit d'une hématurie d'origine du parenchyme rénal ou bien des voies urinaires. Si l'un des éléments mentionnés est présent, on doit référer le patient au néphrologue afin de continuer l'investigation.

Référer en urologie?

S'il n'y a pas de condition suggestive de maladie rénale parenchymateuse, on doit procéder à la détection des facteurs de risque comme : la cigarette, l'exposition occupationnelle aux agents chimiques (benzènes, teintures, amines aromatiques), une histoire d'hématurie macroscopique, avoir plus de 40 ans, avoir des antécédents de maladie urologique, avoir des symptômes urinaires irritatifs ou une histoire d'infection urinaire récurrente, malgré un traitement adéquat. Si un de ces facteurs de risque est présent, on doit référer le patient pour une évaluation urologique. (figure 1)

Le choix de l'imagerie

Le choix de l'imagerie diagnostique à utiliser va dépendre non seulement du contexte du patient, mais de la disponibilité des ressources.

La pyélographie intraveineuse a l'avantage d'être amplement connue et utilisée depuis longtemps. Elle est aussi facilement abordable et, dans une certaine mesure, facile à interpréter. Elle est aussi meilleure que l'échographie pour détecter le carcinome transitionnel des voies urinaires. Les désavantages de cette imagerie sont :

Le texte se poursuit à la page suivante

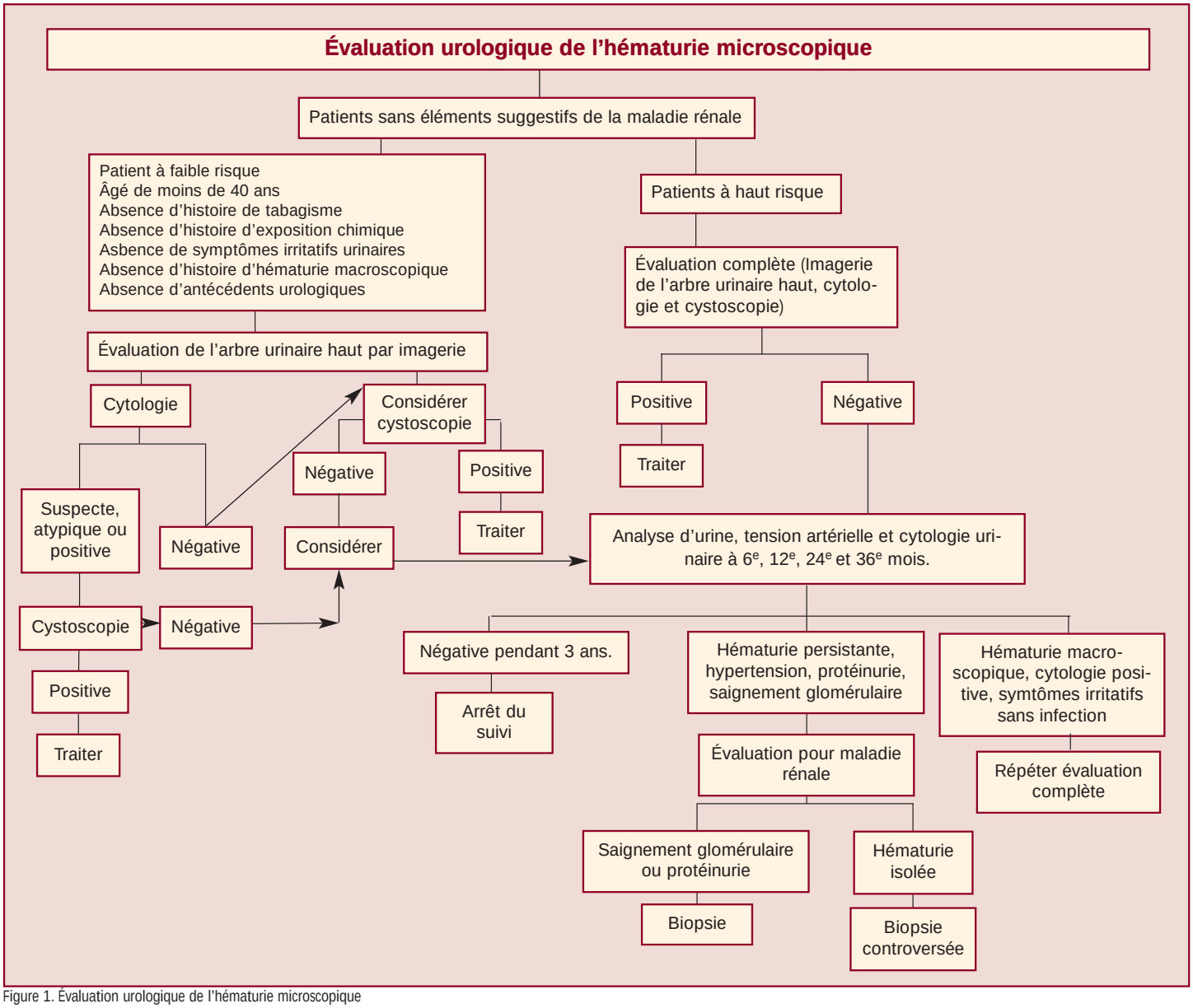

Figure 1. Évaluation urologique de l'hématurie microscopique

L'investigation du cas de Mme Gagnon

Comment poser l'investigation?

- On commence par identifier l'âge comme un facteur de risque.
- On doit s'assurer que l'échantillon d'urine est correctement prélevé, et qu'on a au moins 2 de 3 prélèvements positifs pour de l'hématurie microscopique.
- Par la suite, on fait un examen physique adéquat, incluant le vagin et l'urète suivi de la prise de la tension artérielle. Dans notre cas, ceux-ci s'avèrent normaux.
- La créatinine sérique est normale. La patiente présente 6-10 globules rouges par champs en moyenne et ne présente pas de cylindres ni de protéinurie.
- L'échographie est normale.
- Il est recommandé de faire une cystoscopie, car elle a plus de 40 ans.
- On fera aussi une cytologie urinaire pour complémenter la faible sensibilité de la cystoscopie pour la détection du carcinome *in situ*, mais dans ce cas, la cytologie ne remplace pas la cystoscopie. À la cystoscopie on peut voir une lésion au niveau de la muqueuse, laquelle a été réséquée.

Résultat :

La pathologie a révélé un cancer de cellules transitionnelles de la vessie.

- une sensibilité limitée pour détecter les petites masses rénales entre 2 et 3 cm, avec une sensibilité de 52 % et une spécificité de 82 % .
- une incapacité à différencier les masses solides et celles cystiques, le tout requérant une confirmation par échographie, tomographie ou résonance magnétique.

L'échographie est excellente pour détecter les kystes rénaux et les lésions solides parenchymateuses. Avec une sensibilité de 82 % et une spécificité de 91 %, elle permet la détection des calculs rénaux. Cependant celle-ci est limitée dans sa capacité de détecter les lithiases ou les tumeurs urétérales.

La tomographie axiale est le meilleur choix en ce qui concerne les calculs des voies urinaires, l'infection rénale, péri-rénale et ses complications.

Sa capacité de détection des masses rénales est comparable à celle de la résonance magnétique, avec l'avantage d'une meilleure disponibilité, tout en étant moins coûteuse.

En ce qui concerne la tomographie hélicoïdale avec contraste intraveineux (pyéloscan), celle-ci opacifie les voies urinaires de façon comparable à la pyélographie intraveineuse. En effet, des rapports ont montré une haute détection de carcinome de cellules transitionnelles, mais il n'existe pas d'études comparatives sur les différentes modalités d'imagerie diagnostique pour le carcinome des cellules transitionnelles de l'arbre urinaire haut.

La pyélographie rétrograde est considérée comme le meilleur choix pour la détection et la caractérisation des anomalies urétérales chez les patients ayant une contre-indication à la pyélographie intraveineuse (i.e. insuffisance rénale, allergie sévère à l'iode).

Plusieurs articles de revue, ainsi que les recommandations de l'*American Urological Association*, suggèrent que la pyélographie intraveineuse soit le premier choix en ce qui concerne l'évaluation de l'arbre urinaire haut dans un contexte d'hématurie microscopique, pour plusieurs raisons :

- la technologie est standardisée.
- les séries de patients rapportés dans la littérature se sont basés sur cet examen.
- le pourcentage de diagnostics manqués est bas, lorsque le résultat est suivi de l'examen approprié.
- la pyélographie intraveineuse est moins chère que la tomographie, dans la plupart des cas.

La cystoscopie ou la cytologie urinaire?

La cystoscopie

Dans un contexte d'évaluation d'une hématurie microscopique, tout patient âgé de plus de 40 ans et tout patient âgé de moins de 40 ans avec facteurs de risque, doivent subir une évaluation de la vessie par cystoscopie (avec laquelle on peut visualiser sous forme directe la muqueuse vésicale, l'urètre et les orifices urétéraux). Pour les patients de moins de 40 ans, sans facteurs de risque, ceux-ci peuvent être évalués à l'aide d'une cytologie urinaire. En ce qui concerne la cystoscopie, elle sera pratiquée seulement si le résultat de la cytologie est anormal.

La cytologie urinaire

Lors d'études, la cytologie s'est montrée moins sensible (entre 66 % et 79 %) dans la détection du cancer de la vessie, mais elle possède une excellente spécificité (entre 95 % et 100 %). Aussi, on peut améliorer la sensibilité de cette analyse en collectant la première urine du matin, pendant trois jours. La sensibilité de la cytologie est très bonne pour la détection du carcinome *in situ* et le cancer de haut grade, par contre, celle-ci est moindre pour le cancer de bas grade.

Bref, la cystoscopie demeure encore le meilleur outil pour l'évaluation de la vessie, mais elle est quand même moins sensible que la cytologie pour la détection du carcinome *in situ*.

Le suivi

L'apparition d'hématurie microscopique peut précéder l'avènement d'un cancer de la vessie datant de plusieurs années. Un suivi doit donc être assuré, spécialement chez les sujets à haut risque.

Les patients avec une investigation négative de l'hématurie microscopique doivent être vus pour une prise de tension artérielle, une analyse d'urine et une cytologie urinaire au 6e, 12e, 24e et 36e mois après l'épisode initial. Si l'hématurie microscopique persiste, on devra répéter l'imagerie diagnostique et la cystoscopie. Si, en plus de la persistance d'hématurie microscopique, il y a une hypertension de novo, une protéinurie, des cylindres érythrocytaires ou des érythrocytes dysmorphiques, le patient devra être référé à un néphrologue pour l'investigation d'une maladie rénale parenchy-mateuse.

Si le patient présente un épisode d'hématurie macroscopique, une cytologie anormale ou des symptômes irritatifs urinaires, il devra avoir une autre évaluation urologique complète.

Finalement, si après trois ans il n'y a pas de récidive, on peut arrêter le suivi. *Clin*

À retenir...

- La présence d'une hématurie microscopique asymptomatique peut refléter l'existence d'une maladie du parenchyme rénal ou urologique, incluant les divers cancers de l'arbre urinaire.
- Il faut toujours s'assurer que les causes d'hématurie transitoire sont exclues.
- Une fois les causes exclues, il faut entreprendre une investigation complète, indépendamment de l'âge.

Références disponibles — contactez *Le Clinicien* à : **clinicien@sta.ca**