# Quel est votre diagnostic?

## Cas n° 1

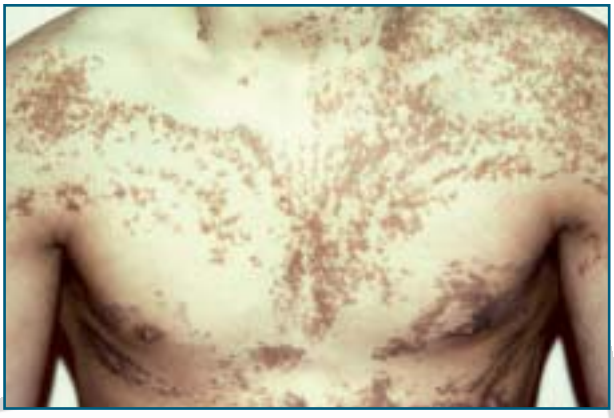

Ce jeune homme présente ces papules et ces plaques verruqueuses linéaires sur son corps.

### 1. Quel est le diagnostic?

Il s'agit du syndrome du nævus épidermique.

### 2. Quelles sont les manifestations cutanées?

On trouve bien sûr de grands nævus épidermiques verruqueux et linéaires sur le corps. Une ichtyose hystrix peut également se manifester, de même que des nævus sébacés, des taches café au lait, des hémangiomes et des malformations vasculaires.

### 3. Quel est le diagnostic différentiel?

Le diagnostic différentiel peut se poser avec le nævus épidermique, le syndrome de Proteus, le syndrome de Klippel-Trenaunay-Weber et l'hyperkératose épidermolytique.

### 4. Quelles sont les complications possibles?

Plusieurs tumeurs ont été associées au syndrome dont l'astrocytome, le rhabdomyosarcome, l'adénocarcinome des glandes salivaires et la tumeur de Wilms. Aussi, des anomalies osseuses, oculaires et neurologiques peuvent survenir.

### 5. Quelle est la conduite à tenir?

Une visite chez le dermatologue permet de confirmer le diagnostic et de traiter les lésions cutanées. Une visite en neurologie, en orthopédie et en ophtalmologie permettra d'effectuer les examens nécessaires (électroencéphalogramme, radiographie osseuse, calcémie, imagerie du crâne, etc.).

Simon Nigen est dermatologue, Université de Montréal

Copyright© Vente et distribution commerciale interdites
L'utilisation de ce document est prohibée. Les personnes autorisées peuvent
imprimer une copie pour leur usage personnel

## Cas n° 2

Ce jeune homme présente cette plaque hyperpigmentée et pileuse sur son épaule.

### 1. Quel est le diagnostic?

Il s'agit d'un nævus de Becker ou mélanose de Becker.

Il représente un hamartome localisé, hyperpigmenté et fréquemment accompagné d'hypertrichose. Il apparaît habituellement entre l'âge de 11 et 18 ans et se trouve le plus souvent sur les épaules ou sur le tronc supérieur. Un hamartome du muscle lisse et une acné vulgaire sont souvent associés au nævus de Becker.

### 2. Quel est le diagnostic différentiel?

Le diagnostic différentiel peut se poser avec l'hamartome du muscle lisse seul, la mastocytose, la tache café au lait, l'hypertrichose nævoïde, le nævus mélanocytaire congénital, et le neurofibrome.

### 3. Quel est le traitement?

Le laser ruby et le laser Nd-YAG peuvent faire pâlir la tache. L'hypertrichose peut être traitée par l'électrolyse, le laser ou les crèmes épilatoires.

Simon Nigen est dermatologue, Université de Montréal

*Pour un autre cas, voir la page 42.*

## Cas n° 3

Ce jeune homme présente cette plaque jaunâtre et verruqueuse sur son cuir chevelu.

### 1. Quel est le diagnostic?

Il s'agit d'un nævus sébacé. Il représente un hamartome dont la composition en glandes sébacées est importante.

### 2. Quelles sont les complications possibles?

Le développement de tumeurs secondaires dans le nævus sébacé est bien connu. Les tumeurs les plus fréquemment trouvées sont le syringocystadénome papillifère et le trichoépithéliome. Elles sont bien sûr bénignes.

### 3. Quel est le traitement?

L'excision chirurgicale est indiquée, préférablement avant la puberté, pour des raisons esthétiques. Le laser $CO_2$ peut également être utilisé.

Simon Nigen est dermatologue, Université de Montréal

*Pour un autre cas, voir la page 45.*

## Cas n° 4

Cette patiente présente ces macules télangiectasiques sur ses lèvres.

### 1. Quel est le diagnostic?

Il s'agit du syndrome de Osler-Weber-Rendu ou des télangiectasies hémorragiques héréditaires. Cette maladie se présente souvent par des épistaxis en bas âge dans près de la moitié des personnes atteintes. Puis, des télangiectasies cutanées et localisées surtout sur les paumes, sur les plantes des pieds et sur le visage se présentent dans la 3e et 4e décennie.

### 2. Quelle est la cause?

Cette affection est causée par une mutation de l'endogline, une protéine liant le TGF-β des cellules endothéliales.

### 3. Quelles sont les complications possibles?

Le développement d'une hémorragie pulmonaire sur une fistule artérioveineuse est la complication la plus redoutable. Aussi, des saignements nasaux et gastro-intestinaux peuvent survenir.

### 4. Quel est le traitement?

Le laser jaune à colorant pulsé peut traiter les télangiectasies. Une visite chez l'oto-rhino-laryngologiste, le gastro-entérologue et le chirurgien thoracique permet d'éviter les complications potentielles.

Simon Nigen est dermatologue, Université de Montréal.

*Pour le dernier cas, voir la page 46.*

## Cas n° 5

Ce jeune garçon présente ces papules hyperkératosiques sur ses bras.

**1. Quel est le diagnostic?**

Il s'agit de la kératose pilaire.

Elle correspond à un bouchon hyperkératosique folliculaire entouré d'érythème. On la rencontre très souvent, chez 40 % des enfants, et près du tiers de ceux-ci présentent des signes d'atopie ou d'ichtyose. Très rarement, on peut la diagnostiquer en relation avec des déficits nutritionnels.

**2. Quel est le traitement?**

Les agents kératolytiques, tel l'urée à 10 %, peut aider les patients, cependant la réponse est limitée. Clin

Simon Nigen est dermatologue, Université de Montréal.