5 questions et réponses sur le virus du papillome humain

Par Harold Dion, MD, CCMF, FCMF

Le cas d'Hélène

Hélène est âgée 28 ans et elle vous consulte pour des lésions et une légère irritation à la vulve dont elle souffre depuis quelques jours. Elle a un partenaire depuis plus d'un an et n'a jamais contracté d'infection transmise sexuellement. Vous l'examinez et remarquez de petites verrues sur les organes génitaux externes. L'examen systématique du vagin, du col de l'utérus et de l'anus s'avère normal, alors vous effectuez un test de Papanicolaou. Vous informez Hélène que vous soupçonnez qu'il s'agisse d'une infection par le virus du papillome humain (VPH).

Prise de panique, elle vous bombarde de questions : De quoi s'agit-il? Comment ai-je contracté ce virus? Suis-je contagieuse pour mon partenaire? Doit-il être examiné? Existe-t-il un traitement?

Voir la discussion du cas à la page 95

1 Qu'est-ce que l'infection par le VPH?

L'infection par le virus du papillome humain (VPH), ou verrues génitales, est la plus fréquente des infections transmises sexuellement. Elle affecte de 10 % à 30 % de la population adulte et la majorité des personnes atteintes présentent une infection latente ou infraclinique. En Amérique du Nord, on estime que seulement 1 % à 2 % des femmes et des hommes ayant une vie sexuelle active auraient des lésions visibles à l'œil nu.

L'avènement de la biologie moléculaire a permis d'identifier plus de 100 génotypes de VPH, dont 40 se retrouvent sur l'épithélium des voies génitales inférieures. Les types 1 et 2 du VPH causent les mêmes verrues que l'on retrouve sur les mains et les pieds; les types 6 et 11 causent quant à eux la majorité des condylomes acuminés; tandis que les types 16, 18, 31, 33 et 45 sont responsables de 80 % des lésions précancéreuses ou cancéreuses (condylomes plans, papulaires ou bowénoïdes). Il est possible de contracter une infection à multiples génotypes et la contraction antérieure d'une infection ne protège pas contre celle d'autres génotypes.

La période d'incubation varie de trois semaines à trois mois, mais l'on a également signalé des délais beaucoup plus longs s'étalant jusqu'à plusieurs années. Le VPH est transmis exclusivement par voie sexuelle, qu'il y ait pénétration ou non. Il est presque impossible de savoir qui a transmis le VPH au patient

Figure 1 : Lésions en forme de crêtes-de-coq. Cette photo a été fournie par GlaxoSmithKline.

Figure 2 : Lésions en forme de boutons. Cette photo a été fournie par GlaxoSmithKline.

Figure 3 : Lésion atypique. Cette photo a été fournie par GlaxoSmithKline.

Le **Dr Dion** est médecin de famille, clinique médicale l'Actuel, Montréal. Il est également président du Collège québécois des médecins de famille.

puisque la majorité des personnes infectées ne manifestent aucun symptôme. L'infection s'installe sans que le patient ne s'en rende compte. Celui-ci s'en aperçoit seulement lorsque le virus prend la forme de petites verrues sur les organes génitaux, l'anus et, plus rarement, dans la bouche. Les verrues, ou condylomes, ne causent généralement pas de douleur. Elles peuvent parfois être accompagnées d'irritations ou de démangeaisons, mais elles saignent rarement.

2 Comment diagnostiquer une infection par le VPH?

Le diagnostic de l'infection par le VPH commence par un examen minutieux de la sphère génitale effectué à l'œil nu. La forme et la couleur des lésions peuvent varier selon leur localisation. Elles peuvent ressembler à de petites crêtes-de-coq (figure 1), à des choux-fleurs ou à des boutons (figure 2) et peuvent être de couleur rose, rouge, grise ou de la même couleur que la peau. Parfois, il sera nécessaire d'effectuer la biopsie d'une lésion atypique afin de s'assurer qu'il ne s'agit pas d'une lésion cancéreuse (figure 3), d'un *molluscum contagiosum* ou d'un *condylomata lata* (syphilis secondaire).

Chez la femme, c'est dans la région du col de l'utérus que l'on retrouve le plus fréquemment le VPH. La cytologie cervicale, ou test de Papanicola traditionnel, est un test reconnu pouvant détecter les VPH au col de l'utérus, mais il n'est pas totalement fiable et les faux négatifs demeurent possibles (20 % à 30 %). Par contre, si vous suivez les recommandations des *Lignes directrices canadiennes pour les infections transmises sexuellement*, vous diagnostiquerez éventuellement le VPH s'il est présent.

Qu'est-il arrivé à Hélène?

Vous revoyez Hélène quelques semaines plus tard. Ses condylomes ont complètement disparu. Son partenaire est venu au rendez-vous avec elle afin que vous puissiez l'examiner, mais vous ne trouvez pas de condylomes sur ses organes génitaux. Le résultat de la cytologie que vous avez prélevée lors de la première visite d'Hélène révèle un ASCUS *(Atypical Squamous Cells of Undetermined Significance)*. Que faites-vous ?

Tableau 1

Le traitement de l'infection par le virus du papillome humain

Autotraitement

1. Podofilox 0,5 % (solution ou gel)
2. Imiquimod 5 % (crème)

Traitement par le médecin

1. Cryothérapie
2. Podophylline (10 % à 25 %)
3. Acide bichloro-acétique ou trichloro-acétique (80 % à 90 %)
4. Opération chirurgicale conventionnelle
5. Traitement au laser
6. Électrofulguration

Une technique plus avancée, la cytologie en milieu liquide, serait plus sensible à la détection de ce virus. À l'aide de la technologie moderne, des chercheurs ont mis au point des tests de génotypage du VPH qui permettent de détecter l'infection latente, d'identifier le VPH oncogène et de réduire, par la même occasion, le nombre de colposcopies. Toutefois, ces deux nouvelles techniques ne sont pas encore offertes dans toutes les régions du Québec et ne sont pas remboursées par la Régie de l'assurance maladie du Québec. Certains laboratoires privés les offrent au coût de 55 $ et de 85 $, respectivement. Il n'existe pas encore de consensus au sujet des recommandations concernant l'utilisation des ces deux techniques dans le diagnostic de l'infection par le VPH et encore moins en ce qui a trait au dépistage.

Certaines verrues planes ou papulaires situées au niveau du col de l'utérus sont plus facilement identifiables à l'aide de la colposcopie, surtout après l'application d'une solution d'acide acétique à 5 %.

L'infection par le virus du papillome humain affecte de 10 % à 30 % de la population adulte.

Tableau 2
Les indications de la colposcopie

Il est recommandé de réaliser une colposcopie dans les situations suivantes :

1. Une infection par le virus du papillome humain qui s'avère persistante (plus de 6 à 12 mois).
2. Une cytologie qui continue à mettre les ASCUS (*Atypical Squamous Cells of Undetermined Significance)* en évidence (au moins 3 frottis consécutifs répétés à des intervalles de 3 à 6 mois).
3. Une femme qui présente des lésions de bas grade, mais qui ne respecte pas le suivi.
4. Des anomalies des cellules épithéliales malphigiennes, quelle que soit leur gravité.
5. Une cytologie qui évoque une dysplasie modérée, une dysplasie marquée (*high grade squamous intraepithelial lesion* [HSIL]), un épithéliome *in situ* ou une lésion maligne des cellules malphigiennes.
6. Une anomalie des cellules épithéliales glandulaires endocervicales.

Dans certains cas, le traitement peut être appliqué par le patient et dans d'autres cas, le traitement peut être administré au cabinet du médecin.

3 Comment traiter votre patient?

Peu importe le traitement que vous utilisez, 85 % des lésions associées au VPH disparaissent en moins de 2 ans à partir du moment de la contraction du virus (la moyenne étant de 3 à 9 mois), tandis que 15 % persistent. Le traitement vise donc essentiellement à faire disparaître les lésions visibles, esthétiquement et psychologiquement inacceptables, à diminuer le nombre de virus (qui diminue les risques de transmission et aide l'organisme à combattre le virus) et, enfin, il vise à réduire la mortalité associée au cancer du col de l'utérus. Plusieurs techniques peuvent être utilisées pour traiter les condylomes (tableau 1). Dans certains cas, le traitement peut être appliqué par le patient (solution ou gel de podofilox ou imiquimod en crème). Dans d'autres cas, le traitement peut être administré au cabinet du médecin (azote liquide, podophylline ou acide-trichloacétique). En cas d'échec, le médecin peut également avoir recours à différents moyens chirurgicaux (excision, rayon laser ou électrofulguration).

Hélène opte quant à elle pour un traitement au podofilox. Avant de quitter, elle vous demande si elle est contagieuse pour son partenaire.

4 Les partenaires doivent-ils utiliser des condoms?

Dans le cas d'un couple monogame et uni depuis plus d'un an, l'apparition de condylomes est principalement causée par la réactivation virale chez un des partenaires qui était déjà infecté depuis longtemps, mais dont le système immunitaire maîtrisait l'infec-

Suite à la page 98 →

tion latente. Pour des raisons encore inconnues, l'infection latente peut soudainement passer à une phase plus active et produire des lésions visibles. Hélène peut donc avoir contracté son infection lors d'une relation antérieure ou son partenaire actuel peut être porteur de lésions cliniques ou infracliniques.

Par conséquent, chez les couples unis depuis moins d'un an, il est fortement recommandé aux partenaires d'utiliser des condoms lors des relations sexuelles. Chez les partenaires unis depuis plus d'un an, les lésions sont peu contagieuses et il semblerait que, dans une relation monogame, les partenaires ne se réinfectent pas. En effet, le système immunitaire joue un rôle protecteur contre une réinfection par le même type de VPH.

À retenir...

- L'infection par le virus du papillome humain (VPH), ou verrues génitales, est la plus fréquente des infections transmises sexuellement. Elle affecte de 10 % à 30 % de la population adulte.
- Le diagnostic de l'infection par le VPH commence par un examen minutieux de la sphère génitale effectué à l'œil nu. La forme et la couleur des lésions peuvent varier selon leur localisation.
- Chez la femme, c'est dans la région du col de l'utérus que l'on retrouve le plus fréquemment le VPH.
- Dans certains cas, le traitement peut être appliqué par le patient (solution ou gel de podofilox ou imiquimod en crème). Dans d'autres cas, le traitement peut être administré au cabinet du médecin (azote liquide, podophylline ou acide-trichloacétique).
- Il est très important d'effectuer des visites de contrôle pendant environ 6 mois afin de s'assurer qu'il n'y ait pas de récidives des condylomes externes.

5 Comment assurer le suivi?

Il est très important d'effectuer des visites de contrôle pendant environ six mois afin de s'assurer qu'il n'y ait pas de récidives des condylomes externes. En ce qui concerne un test de Papanicolaou anormal, la plupart des lésions cervicales de bas grade (*low-grade squamous intraepithelial lesion* [LSIL] et ASCUS) ont tendance à régresser spontanément. On peut donc refaire la cytologie cervicale de trois à six mois plus tard, et, après trois frottis consécutifs négatifs, revenir à un suivi annuel seulement.

Toutefois, si les lésions persistent à la cytologie, on peut prélever un échantillon cellulaire afin de procéder à un typage viral si l'accès est possible ou diriger la patiente directement en colposcopie. Si le test de génotypage s'avère positif pour un VPH oncogène, votre patiente doit aussitôt être orientée d'emblée en colposcopie. Par contre, s'il est négatif, il est recommandé de poursuivre des contrôles réguliers (3 à 6 mois), évitant ainsi jusqu'à 70 % des colposcopies.

Suite à la page 101 →

Enfin, chez les patientes dont la cytologie suggère des anomalies des cellules épithéliales malphigiennes, des anomalies des cellules épithéliales glandulaires endocervicales ou encore une lésion intra-épithéliale de haut grade, on doit avoir systématiquement recours à une colposcopie ou à des biopsies et le traitement doit être effectué par un professionnel expert (tableau 2).

Lorsque les patients reçoivent un diagnostic d'infection par le VPH, ils sont souvent sous le choc. Il devient donc primordial d'offrir une consultation adéquate afin de dédramatiser les faits, sans toutefois les banaliser. Il faut aborder la nature du virus, les modes de transmission et l'efficacité des traitements. Il ne faut surtout pas hésiter, en cas de besoin, à orienter les patients vers un psychologue ou un sexologue. *Clin*

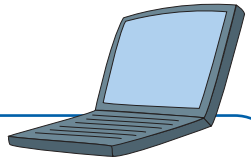

À visiter :

1. www.cliniquelactuel.com
2. www.ashastd.org
3. www.ipvosoc.org

Lectures suggérées

1. Sellors, W et coll. : Incidence, learance and predictors of human papillomavirus infection in women. CMAJ 168(4):421, 2003.
2. Munoz, N et coll. : Epidemiologic Classification of Human Papillomavirus Types Associated with Cervical Cancer. NEJM 348(6):518, 2003.
3. Ferenczy, A : Human Papillomavirus Infections: Current concepts, new developments. J SOGC 17:369, 1997.
4. *Les lignes directrices canadiennes sur les MTS – LLCM – Santé Canada*. 1998, p. 157.
5. Steben, M et coll. : Les impacts psychosexuels d'une infection par le virus du papillome humain. Le Clinicien 15(12):101, 2000.

Ressources

1. Ruban en route : prévention et prise en change des ITS : (514) 855-8995

Le Docteur Dion tient à remercier les Docteurs Sylvie Venne, Marc Steben, Louise Charest, Suzanne Gagnon et Johanne Blais qui ont participé à l'élaboration du contenu de l'atelier « Deux défis MTS aux médecins de famille » organisé par le Collège québécois des médecins de famille [tél. : (514) 481-5962]. La rédaction de cet article a été tirée du contenu de cet atelier.