Quel est votre diagnostic?

Jean-Mario Giroux, MD, FRCPC, professeur honoraire de médecine au CHUM

Cas n° 1

Une femme âgée de 40 ans présente cette papule isolée sur la face antérieure de sa jambe.

1. Quel est le diagnostic?

Granulome de Majocchi, une infection fongique souvent causée par le *T. rubrum*. La réaction allergique engendrée implique non seulement l'épiderme de surface, mais également le follicule pilo-sébacé. Un *tinea pedis* y est souvent associé.

Cas n° 2

Une patiente présente cette éruption à morphologie papulo-squameuse complètement asymptomatique.

1. Quel est le diagnostic?

T*inea versicolor*. Comme son nom l'indique, il s'agit d'une mycose superficielle qui induit une hypopigmentation cutanée en présence de rayons UV, tandis que, sans exposition, l'éruption se présente sous forme de papules brun-rose souvent confluentes.

Cas n° 3

Un patient présente ces papulo-vésicules à trajet serpigineux.

1. Quel est le diagnostic?

Il s'agit d'une *larva migrans*, maladie généralement causée par l'*Ancylostomia brazilense* et contractée à la suite d'une exposition à des matières fécales de chiens et de chats sur les plages des Caraïbes.

Cas n° 4

Un patient présente cette affection aux bords nettement délimités et à l'allure plus ou moins circinée typique.

1. Quel est le diagnostic?

T*inea cruris*. Dans ce cas, l'examen à la lampe de Wood peut aider à trancher entre une dermatophytose et un érythrasma. La coloration dans l'érythrasma sera rouge corail.

(La photo est une courtoisie du Docteur Richard Dubuc).

Cas n° 5 a)

Ce patient âgé dans la trentaine présente cette éruption.

1. Quel est le diagnostic?
Il s'agit de syphilis à la phase secondaire.

2. Quel test permet de poser un diagnostic?
La sérologie positive à 100 % dans la phase secondaire permet au clinicien de poser un tel diagnostic. L'éruption est dite centrifuge, car elle atteint la face et la partie distale des membres.

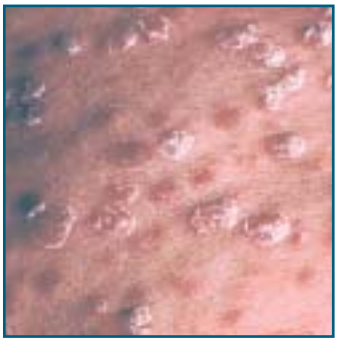

Cas n° 5 b)

Par opposition au cas 5 a), cette patiente âgée dans la vingtaine présente aussi une éruption papulo-squammeuse, centripète et peu symptomatique.

1. Quel est le diagnostic?
C'est le pityriasis rosé.

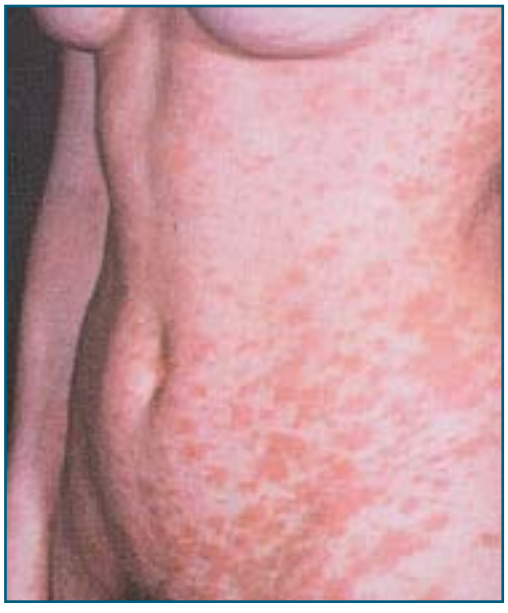

Cas n° 6

Un patient présente cette tumeur notée depuis trois mois.

1. Quel est le diagnostic?

Cette tumeur à la jambe est présente depuis une période indéterminée.

Il s'agit d'un mélanome pour quatre raisons principales :

1. Asymétrie de l'ensemble architectural
2. Bords irréguliers et présence de pseudopodes
3. Coloration hétérogène
4. Dimension généralement, mais pas toujours, de plus de 6 mm

Anik Lepage, résidente IV, dermatologie, Montréal

Cas n° 7

Cet homme présente un petit nodule kystique au niveau de la paupière inférieure gauche depuis plusieurs mois

1. Quel est le diagnostic?

Cette lésion cutanée est un hidrocystome. Il s'agit d'une tumeur bénigne à différenciation apocrine ou eccrine. L'hidrocystome se présente chez les personnes d'âge moyen ou avancé sous forme de nodule ferme kystique, de couleur chair, bleutée ou rosée, situé au niveau de la tête et surtout près des paupières et au niveau du cou. Les lésions sont généralement uniques.

2. Quel est le traitement?

Le traitement consiste en une excision chirurgicale simple, une électrodessication ou un traitement au laser CO2.

Cas n° 8

Un homme présente cette lésion pigmentée au niveau de l'épaule depuis plusieurs mois. L'apparence de celle-ci a changé depuis quelque temps.

1. Quel est le diagnostic?

Il s'agit d'un mélanome malin.

Le mélanome est une tumeur maligne originant des mélanocytes. Il se présente souvent, mais non exclusivement, comme une lésion asymétrique, mal circonscrite, au contour irrégulier, encochée et de coloration non uniforme. Une détection précoce du mélanome malin est primordiale, puisque l'épaisseur de la lésion représente le facteur prognostique le plus important.

2. Quel est le traitement?

L'excision chirurgicale avec marge adéquate représente le traitement principal des mélanomes. Clin