1. « S'agit-il d'une tumeur cancéreuse? »

Depuis 2 ans, une femme âgée de 44 ans présente une dyschromie asymptomatique tachetée au niveau du cou. Elle a utilisé une préparation d'hydrochlorothiazide pendant trois ans, en association avec du triamtérène, pour traiter une légère hypertension et de la rétention hydrique.

De quelle affection s'agit-il?

A. Une réaction photoallergique aux médicaments
B. Un pityriasis versicolor
C. Une hypomélanose goutteuse
D. Un eczéma de contact au parfum
E. La maladie de Civatte

Quel est le diagnotic?

La maladie de Civatte **(réponse : E)** est une dermatose accompagnée de photo-vieillissement qui apparaît sur les côtés du cou. Cette dermatose touche particulièrement les femmes d'âge moyen au teint clair.

Les réactions photoallergiques aux médicaments sont généralement plus diffuses et affectent également le visage. Quant au pityriasis versicolor, il touche plutôt le tronc et est accompagné de desquamation. L'hypomélanose goutteuse se manifeste par une hypopigmentation sur les bras et les tibias très différente de l'hyperpigmentation constatée chez cette patiente. Puisque cette dernière ne présente pas d'antécédents de réaction dermique au parfum, un diagnostic d'eczéma de contact au parfum est peu probable.

Source : Le Docteur David Kaplan est le premier auteur de ce cas. Tous droits réservés à *Consultant* et *Cliggott Publishing Co*.

2. « Est-ce mon contraceptif? »

Cette éruption asymptomatique est apparue il y a 2 mois sur le tronc d'une femme âgée de 24 ans. Notez qu'elle prend des contraceptifs oraux depuis six ans.

Quel est votre diagnostic?

A. Un pityriasis versicolor
B. Une papillomatose confluente réticulée
C. La dermatose cendrée de Ramirez
D. Un érythème *ab igne*
E. Une réaction photoallergique aux médicaments

Quel est votre diagnostic?

Il s'agit d'une papillomatose confluente réticulée **(réponse : B)**, une maladie qui affecte surtout les femmes postadolescentes. Elle est caractérisée par des taches maculo-papuleuses érythémateuses et hyperpigmentées à contours réticulés sur le tronc. La distribution est surtout sous-mammaire et peut s'étendre de façon latérale jusqu'au dos. On n'en connaît pas la cause de façon certaine. Du prurit, parfois important, peut être observé. Une cure d'un à deux mois de minocycline pourrait être envisagée.

Le pityriasis versicolor est caractérisé par des macules hypopigmentées et hyperpigmentées squameuses sur le tronc. Une évaluation à l'hydroxyde de potassium pourrait confirmer ce diagnostic. Quant à la dermatose cendrée de Ramirez, il s'agit d'une éruption asymptomatique maculaire de cause inconnue qui confère une teinte bleu grisâtre à la peau. Un traitement de plusieurs mois au clofazimine peut avoir un effet bénéfique chez certains patients.

Une bouillotte, ou toute autre source de chaleur appliquée sur la peau de façon chronique, peut provoquer une hyperpigmentation réticulée d'érythème *ab igne*. En ce qui concerne les éruptions photosensibles aux médicaments, qui ne sont pas fréquentes chez les personnes qui prennent des contraceptifs oraux, ce sont des éruptions diffuses non réticulaires qui apparaissent fréquemment, non pas sur le tronc, mais plutôt sur les régions du visage et du cou fréquemment exposées au soleil.

Source : Le Docteur David Kaplan est le premier auteur de ce cas. Tous droits réservés à *Consultant* et *Cliggott Publishing Co*.

3. « Est-ce une infection bactérienne? »

Une patiente âgée de 33 ans ayant des antécédents d'acné connaît de subites poussées de *rash* pruritique érythémateux sur la poitrine au moment de ses menstruations. Elle a constaté la présence de nombreux angiomes de couleur cerise n'étant apparemment pas reliés à ce *rash*. La patiente ne prend pas de médicaments, cela incluant les contraceptifs oraux, et son cycle menstruel est régulier.

Quelle est votre démarche?

A. Demander une culture bactérienne.
B. Prescrire un bain médicamenté pour l'acné, tel que la sulfacétamide avec ou sans soufre, à prendre au besoin.
C. Prescrire une crème aux corticostéroïdes, à appliquer au besoin.
D. Prescrire un antibiotique à prendre au besoin, par voie orale.
E. Prescrire une crème antifongique à appliquer au besoin.

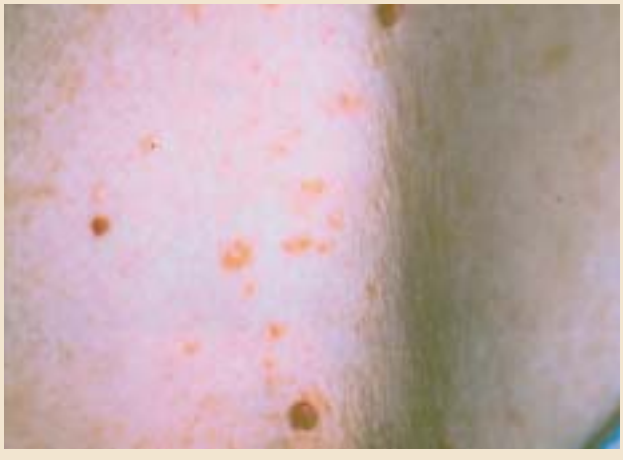

Quel est le diagnostic?

Puisque l'acné n'est pas pruritique, d'autres diagnostics doivent être pris en considération. De façon générale, les infections bactériennes sont douloureuses. Par contre, les infections fongiques peuvent être pruritiques. La *Malassezia furfur*, ou *Pityrosporon orbiculare*, une levure qui colonise la peau, avait probablement causé la dermatite séborrhéique de la patiente. Au cours des menstruations, les hormones stimulent la croissance de levures et entraînent une faible poussée de séborrhée. La folliculite à *Pityrosporon*, qui fait partie du diagnostic différentiel, est une éruption semblable à l'acné qui disparaît habituellement à la fin des menstruations.

Des applications de crème antifongique ont fait disparaître l'éruption **(réponse : E)**. Fait intéressant, les antibiotiques qui contiennent des sulfacétamides semblent agir sur le *Pityrosporon*. Les crèmes aux corticostéroïdes appliquées localement peuvent améliorer l'apparence des éruptions séborrhéiques, mais elles ne favorisent pas la résolution de la condition.

Source : Le Docteur David Kaplan est le premier auteur de ce cas. Tous droits réservés à *Consultant* et *Cliggott Publishing Co*.

4. « Comment puis-je m'en débarrasser? »

Une femme âgée de 28 ans se plaint que son acné s'est aggravée depuis qu'elle a débuté un traitement à la minocycline ayant pour but de corriger ce trouble cutané il y a 6 semaines. Elle prend du norgestimate-éthinyl-œstradiol, un contraceptif oral qui procure de bons résultats dans le traitement de l'acné. La patiente présente un grand nombre de minuscules papules érythémateuses folliculaires sur le front, les joues et le nez.

Que lui recommandez-vous?

A. Interrompre la cure de minocycline.
B. Arrêter la prise des contraceptifs.
C. Entreprendre une thérapie au peroxyde de benzoyle.
D. Appliquer du métromidazole topique pour traiter l'acné rosacée.
E. Entamer une thérapie antifongique.

Quel est le diagnostic?

La patiente souffre de folliculite à Pityrosporon due au traitement à la minocycline. L'antibiotique a réduit la flore bactérienne qui favorisait le développement de levures. Ce diagnostic est confirmé par la présense de lésions monomorphes qui apparaissent chez les patients qui suivent une thérapie hormonale et qui prennent des antibiotiques pour traiter l'acné. Qui plus est, les lésions acnéiques sont rarement pruritiques.

Il ne pouvait vraisemblablement pas s'agir d'acné rosacée à cause de la distribution du rash et de l'absence d'érythème parmi les antécédents de la patiente. La folliculite a bien répondu à une cure d'une semaine au kétoconazole administré par voie orale en dose de 200 mg et à l'application d'une crème antifongique **(réponse : E)**. Le peroxyde de benzoyle, qui n'a pas été prescrit à cette patiente, aurait pu être bénéfique pour traiter cette condition. *Clin*

Source : Le Docteur David Kaplan est le premier auteur de ce cas. Tous droits réservés à *Consultant* et *Cliggott Publishing Co*.