# Quel est votre diagnostic?

**Anik Lepage, résidente IV, dermatologie, Montréal**

## Cas n° 1

Ce jeune homme présente des placards brunâtres au cou, aux aisselles et aux aines depuis quelques années.

### 1. Quel est le diagnostic?

Il s'agit d'un *acanthosis nigricans*.

L'*acanthosis nigricans* se présente par des placards verruqueux, hyperkératosiques et hyperpigmentés le plus souvent localisés au cou, aux aisselles, aux organes génitaux externes, aux aines et aux creux poplités et antécubitaux. Ces placards sont souvent superposés d'acrochordons.

### 2. Quelle est la cause?

Plusieurs états sont associés à cette maladie cutanée. Le plus fréquemment, on retrouve une résistance à l'insuline sous jacente, soit chez un patient obèse ou diabétique. Parfois l'*acanthosis nigricans* est associée à la prise par voie générale de certains médicaments (testostérone, contraceptifs oraux, corticostéroïdes, acide nicotinique). Des associations avec des maladies thyroïdiennes, d'autres anomalies endocriniennes et certains syndromes sont également décrites.

### 3. Quel est le traitement?

La prise en charge nécessite la recherche de la cause sous-jacente, puis le traitement de celle-ci. Le calcipotriol topique, l'acide salicylique, l'urée et les rétinoïdes topiques et par voie générale ont été utilisés avec des succès variables.

## Cas n° 2

Cette patiente présente une éruption bulleuse au niveau du tronc et des membres depuis trois semaines.

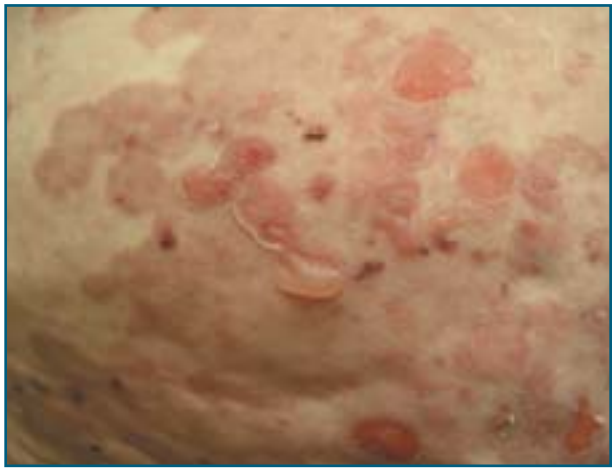

### 1. Quel est le diagnostic?

Il s'agit d'une pemphigoïde bulleuse.
La pemphigoïde bulleuse est une maladie auto-immune qui atteint surtout les patients âgés.

### 2. Quelle est la forme de présentation typique?

Elle se présente de facon caractéristique par un prurit intense ainsi que par l'apparition de bulles sur une peau normale ou érythémateuse. Les lésions cutanées présentent fréquemment une distribution symétrique sur la surface de flexion des membres, le tronc inférieur et l'abdomen. Parfois, les lésions bulleuses sont précédées de lésions œdématiées, suggérant initialement un diagnostic d'urticaire. Il s'agit d'une maladie chronique caractérisée par des périodes d'exacerbation et de rémission.

### 3. Quel est le traitement?

Le traitement principal de la pemphigoïde bulleuse est composé de corticostéroïdes topiques de forte intensité ou de corticostéroïdes par voie générale. L'ajout de certains médicaments comme les immunosupresseurs ou le dapsone est également possible dans certains cas.

## Cas n° 3

Ce jeune homme présente quelques petites papules aux cuisses.

**1. Quel est le diagnostic?**

Il s'agit d'un *molluscum contagiosum*.

Les *molluscum contagiosum* sont causés par un virus de la famille des *Poxviridæ*. Ils présentent deux spectres d'incidence, soit pendant l'enfance, souvent en présence de contacts étroits (enfants d'une même famille fréquentant une garderie), soit chez les jeunes adultes chez qui ils représentent plutôt une maladie transmise sexuellement. La période d'incubation est de deux semaines à six mois. Les lésions individuelles sont des petites papules blanchâtres ou rosées, perlées, hémisphériques et ombiliquées. Elles sont de tailles variables et sont souvent multiples.

**2. Quel est le traitement?**

Ils peuvent disparaître spontanément mais un traitement est souvent administré. Les traitements les plus souvent utilisés sont le curetage, la cryothérapie et la cantharidine.

## Cas n° 4

Ce jeune homme présente cette lésion cutanée linéaire depuis sa naissance.

**1. Quel est le diagnostic?**

Il s'agit d'un nævus épidermique verruqueux.
Les nævus épidermiques sont des hamartomes cutanés souvent linéaires et unilatéraux qui suivent les lignes de Blaschko. Ils sont présents dès la naissance ou apparaissent tôt dans l'enfance. Ils sont le plus souvent isolés, mais s'intègrent parfois dans un syndrome combinant nævus épidermique et malformations du système nerveux central ou squelettique. Très rarement, une transformation maligne a pu être notée avec les nævus épidermiques verruqueux.

**2. Quel est le traitement?**

Le traitement est essentiellement esthétique. Il comporte l'exérèse chirurgicale, le laser et la cryothérapie.

*Pour un autre cas, voir la page suivante.*

*Pour un autre cas, voir la page 55*

**Catherine Lagacé, MD, et Virginie Houle, externe en médecine, Université de Montréal**

## Cas n° 5

Un adolescent de 16 ans se présente avec une lésion hyperpigmentée à l'épaule droite. Il note que la tache, apparue dans les dernières années, s'étend graduellement et devient de plus en plus velue.

### 1. Quel est le diagnostic?

Il s'agit d'un nævus de Becker ou mélanose de Becker, une lésion bénigne représentant, le plus probablement, un hamartome organoïde de tissus dérivés du mésoderme et de l'ectoderme.

Le nævus de Becker est une lésion pigmentée généralement unique et unilatérale, de couleur et de taille variables (jusqu'à plusieurs centimètres), bien délimitée et à bordure irrégulière, se retrouvant surtout au niveau du dos, de la poitrine et des épaules. Plus fréquent chez les hommes, il se développe généralement entre 10 et 30 ans et apparaît souvent à la suite d'une exposition solaire intense. Une extension centrifuge lentement progressive de la pigmentation peut être notée, de même que l'apparition subséquente d'hypertrichose ou d'acné localisée.

Occasionnellement, le nævus de Becker peut être associé à différentes malformations : spina bifida occulte, scoliose, hyperplasie congénitale des surrénales, lipoatrophie localisée, *pectus carinatum*, raccourcissement ou hypertrophie d'un membre ipsilatéral, scrotum accessoire, hypoplasie mammaire ipsilatérale.

Une transformation maligne n'a été rapportée qu'exceptionnellement.

### 2. Quel est le diagnostic différentiel?

Le diagnostic différentiel comprend :

- Nævus mélanocytaire congénital
- *Nævus spilus*
- Tache café-au-lait
- Nævus épidermique
- Hyperpigmentation postinflammatoire
- Hamartome des muscles lisses
- Syndrome d'Albright

### 3. Quel est le traitement?

Le nævus de Becker ne requiert aucun traitement. Avec les années, la pigmentation peut s'atténuer, mais l'hypertrichose est habituellement permanente. L'intervention thérapeutique, qui est uniquement en vue d'une correction esthétique, inclut :

- Électrolyse
- Épilation à la cire ou au laser
- Maquillage camouflant
- Laser pour la composante pigmentaire