1 « J'ai une lésion sur la lèvre »

Un homme âgé de 76 ans vous consulte pour un nodule dur, ulcéreux et érythémateux sur sa lèvre inférieure. La lésion a progressé lentement et la base s'est indurée.

Quel est votre diagnostic?

A. Une kératose solaire
B. Un carcinome basocellulaire
C. Un botriomycome
D. Un carcinome malpighien
E. Un mélanome malin

Quel est le diagnostic?

Cette lésion est un carcinome malpighien **(réponse d)**. Bien que cette lésion soit moins fréquente que le carcinome basocellulaire, plus le patient est âgé, plus il y a de risques qu'il s'agisse d'un carcinome malpighien. Près de 60 % des kératoses solaires se transforment en carcinome malpighien et apparaissent sur des zones très exposées au soleil.

Le carcinome malpighien se distingue cliniquement du carcinome basollulaire par la présence de kératine, une croissance plus rapide (de un à deux centimètres en quelques mois) et par son siège. Dans 10 % des cas, les lésions sur les lèvres ont tendance à métastaser et doivent être traitées rapidement. La chirurgie micrographique de Moh, quand elle est disponible, est le traitement à privilégier. Parmi les autres traitements à envisager, citons la cryochirurgie, l'excision et la radiothérapie.

John Kraft est résident III en médecine à l'Université de Toronto; Carrie Lynde est étudiante en troisième année à l'University of Western Ontario et Charles Lynde est dermatologue, Toronto, Ontario.

2. « Débarrassez-moi de cette tumeur »

Une femme de 67 ans présente une tumeur pigmentée exophytique de 2 cm de diamètre sur le dos. Elle craint que cette tumeur ne soit un mélanome malin.

Quel est votre diagnostic?

A. La kératose sénile
B. Une kératose séborrhéique
C. Un carcinome basocellulaire pigmenté
D. Un mélanome malin
E. Une verrue commune

Le traitement que vous suggérez est...

F. Le curetage et la cautérisation
G. La cryothérapie
H. L'excision
I. La radiation
J. f ou g

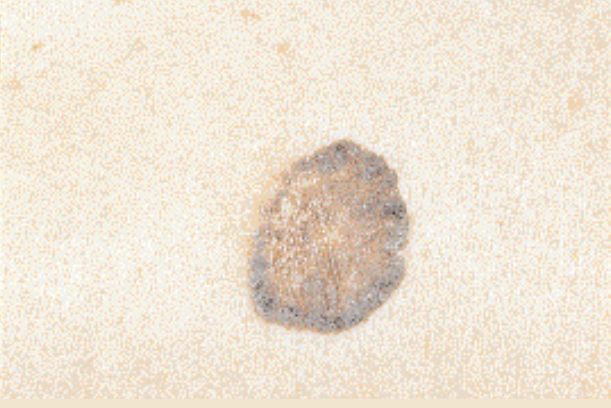

Quel est le diagnostic?

Cette lésion est une kératose séborrhéique **(réponse b)**. Ces lésions se rencontrent couramment chez les personnes plus âgées. Elles présentent une surface plate et verruqueuse et semblent être accrochées sur la peau. Ces lésions apparaissent surtout sur le tronc et sur les zones qui subissent une pression. Elles constituent un problème d'un point de vue purement esthétique, cependant elles peuvent saigner en cas d'irritation.

Ces lésions, lorsqu'elles apparaissent, sont de la couleur de la peau et semblent négligeables, mais leur diamètre augmente avec le temps et leur teinte peut passer du marron léger au noir d'encre. Elle peuvent être multiples, mais se présentent plus souvent isolément qu'en groupes circonscrits.

Bien qu'efficace, l'excision n'est pas le traitement à privilégier. La cautérisation, le curetage et la cryothérapie à l'aide de l'azote liquide sont les traitements recommandés **(réponse j)**. Dans le cas de la cryothérapie, il faut geler la lésion pendant 5 à 10 secondes.

3. « Que cache cette lésion? »

L'avant-bras d'une femme âgée de 58 ans présente une lésion pigmentée de couleur foncée qui ne cesse de croître.

Quel est votre diagnostic?

A. Une kératose séborrhéique
B. Un comédon ouvert géant
C. Un mélanome malin
D. Un lentigo malin
E. Un carcinome basocellulaire pigmenté

Quel est le diagnostic?

Cette patiente a un carcinome basocellulaire pigmenté **(réponse e)**. La bordure perlée qui le caractérise est l'élément clé qui le distingue du mélanome malin nodulaire avec lequel on le confond trop souvent. La bordure est perlée et surélevée par rapport au centre. Cet ourlet est parfaitement visible sur une lésion plate par le seul fait d'étirer la peau.

Le carcinome basocellulaire est une tumeur maligne à croissance lente — elle ne gagne qu'un centimètre en cinq ans — qui commence par une petite papule rosée ou perlée. Des télangiectasies sont visibles à la surface. La tumeur métastase rarement mais peut causer des dommages locaux graves, d'où son nom d'« ulcère rongeur ». Le traitement dépend de la taille de la tumeur, de sa location, de l'examen histologique et de l'anamnèse (phénomène récurrent ou primaire). Les traitements de première intention comprennent la cryochirurgie, l'excision, le curetage, l'électrodessiccation et la chirurgie micrographique de Moh.

4. Examinez ce cas

Un homme de 38 ans souffre de lésions mauves pruritiques sur les fléchisseurs de ses poignets. Les lésions, qui ont une forme et un siège bien définis, semblent normales à la palpation. Certaines lésions sont plates et brillantes.

Quel examen préconisez-vous?

A. Des épreuves fonctionnelles hépatiques
B. Une biopsie des lésions
C. Une sérologie des hépatites B et C
D. Une culture fongique
E. a et c

Quel est le diagnostic?

Ce patient est atteint de lichen plan. Bien que les fléchisseurs du poignet en soient le siège le plus caractéristique, on peut le retrouver sur le tronc, les membres et sur des zones traumatisées comme une cicatrice résultant d'une opération ou des lésions de grattage (phénomène de Kœbner).

Le lichen plan peut se résorber de lui-même (les papules passent du violet au brun), mais dans le cas de démangeaisons persistantes, le traitement est généralement requis. Des stéroïdes surpuissants en application locale doivent être appliqués deux fois par jour pendant deux à quatre semaines. Des corticostéroïdes intralésionnels et des antihistaminiques par voie orale peuvent également procurer un soulagement.

Chez près de 20 % des patients atteints de lichen plan, des études ont détecté des anticorps d'hépatite C. D'autres études ont révélé une association à des épreuves fonctionnelles hépatiques, plus particulièrement à une hépatite chronique active. C'est la raison pour laquelle il est important de surveiller de près l'évolution de l'hépatite B et C et les fonctions hépatiques de ces patients **(réponse e)**. *Clin*