Quel est votre diagnostic?

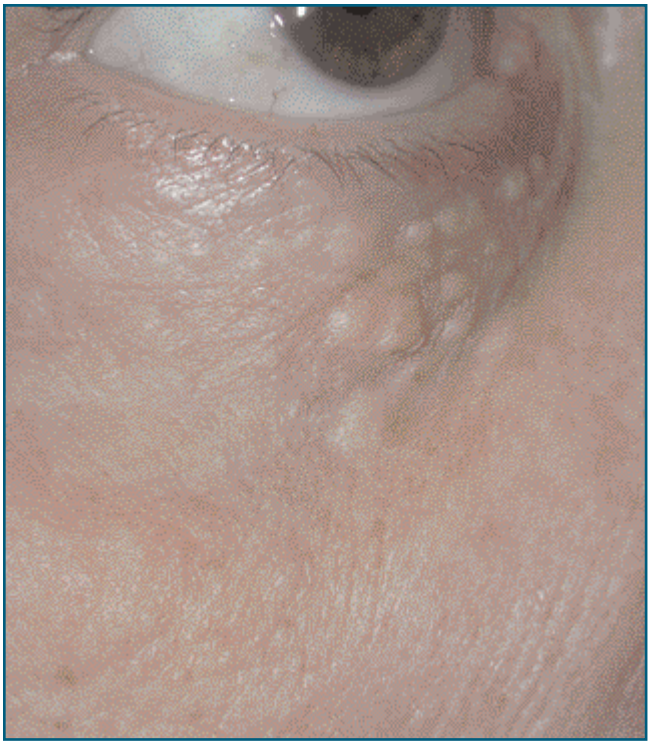

Cas 1

Un homme présente ces lésions asymptomatiques au niveau du visage.

1. Quel est le diagnostic?

Il s'agit de syringomes, une forme de tumeur cutanée bénigne. Ces lésions se présentent sous forme de petites papules lisses pouvant prendre une teinte jaunâtre. On les retrouve surtout sur le visage et plus particulièrement au niveau des paupières.

2. Quel est le traitement?

Il n'est pas nécessaire de traiter un syringome. Cependant, si le patient le souhaite, certains traitements (au laser ou par électrodessication et curetage) peuvent être tentés.

Cas 2

Un homme a remarqué la présence de cette plaque asymptomatique sur son dos depuis quelques mois.

1. Quel est le diagnostic?

Il s'agit de la maladie de Bowen, qui se présente sous forme de carcinome spinocellulaire *in situ*. Les carcinomes spinocellulaires sont, après les carcinomes basocellulaires, les types de néoplasies cutanées les plus fréquentes. L'exposition au soleil représente le facteur de risque principal de cette tumeur. Les présentations cliniques sont variables, mais, habituellement, il s'agit d'une plaque ou d'une papule érythémateuse kératosique en zone photo-exposée.

2. Quel est le traitement?

On recommande généralement un traitement chirurgical.

Les cas 1 et 2 ont été fournis par Docteure Véronique Chénier, résidente V en dermatologie, Centre hospitalier de l'Université de Montréal.

Cas 3

Ce patient âgé de 40 ans se présente à la clinique pour une investigation vasculaire. Vous apprenez que le père et la soeur de ce patient ont déjà tous deux présenté un anévrisme de l'aorte.

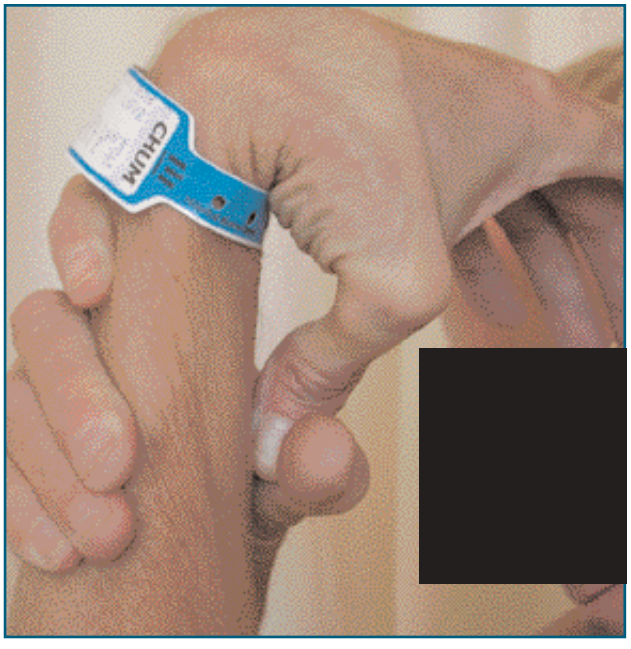

1. Quel est le diagnostic?

Ce patient est atteint du syndrome d'Ehlers-Danlos. Le syndrome d'Ehlers-Danlos regroupe diverses maladies ayant en commun des anomalies dermatologiques ainsi qu'une hyperlaxité ligamentaire. Au niveau dermatologique, on peut observer une peau souple et hyperextensible, des ecchymoses fréquentes ainsi que des cicatrices atrophiques. Plusieurs maladies systémiques peuvent être associées au syndrome d'Ehlers-Danlos, dépendamment de l'affection concomitante : anévrisme de l'aorte, rupture des artères de tailles moyennes, anomalies valvulaires cardiaques, cyphoscoliose, etc.

Cette photo a été fournie par le Docteur Benoît Côté.

Cas 4

Un patient présente cet ulcère non douloureux au niveau du pénis depuis trois semaines.

1. Quel est le diagnostic?

Il s'agit d'un chancre de syphilis primaire. La syphilis est causée par le spirochète *Treponema pallidum* et elle est habituellement transmise par un contact sexuel. La période d'incubation est généralement de 3 semaines, mais elle peut varier entre 10 et 90 jours. Le chancre est souvent rond ou oval, bien délimité et entouré d'un rebord induré. Lorsqu'elle n'est pas traitée, la syphilis primaire peut évoluer vers une syphilis secondaire, puis tertiaire.

2. Quel est le diagnostic différentiel?

Le diagnostic différentiel de la syphilis primaire comprend l'herpès génital, une éruption médicamenteuse fixe, un ulcère aphteux, un lymphogranulome vénérien, un chancroïde ou une donovanose.

3. Quel est le traitement?

Le traitement de tous les stades de la syphilis est l'administration parentérale de pénicilline.

Pour un autre cas, voir la page 65.

Cas 5

Un patient présente cette lésion cutanée au niveau de la face antérieure de l'épaule gauche. Celle-ci est présente depuis plusieurs années et elle évolue progressivement.

1. Quel est le diagnostic?

Il s'agit d'un carcinome basocellulaire, le type de néoplasie cutanée maligne le plus fréquent. Cette tumeur se développe de façon caractéristique au niveau des sites cutanés exposés au soleil, surtout chez les personnes ayant un teint pâle. Le carcinome basocellulaire est plus fréquent chez les personnes âgées. Il existe plusieurs sous-types de carcinome basocellulaire, le plus fréquent étant la forme nodulaire qui se présente généralement sous forme de papule, de nodule ou de plaque translucide, avec des télangiectasies et un rebord perlé. Un carcinome basocellulaire non traité peut devenir invasif localement et causer des dommages tissulaires substantiels. Les métastases surviennent rarement avec ce type d'affection. *Clin*

Les cas 3 à 5 ont été fournis par la Docteure Annik Lepage, résidente IV en dermatologie, Centre hospitalier de l'Université de Montréal.