1. « Cette irritation me dérange! »

Il y a 10 jours, une femme âgée de 80 ans a constaté l'apparition de plaques rougeâtres très prurigineuses aux extrémités et dans la région inférieure de son corps. La paume de ses mains, la plante de ses pieds et la partie supérieure de son tronc ne présentent cependant aucune lésion. La patiente affirme n'avoir rien changé quant à ses produits de lessive et ses habitudes d'hygiène corporelle. De plus, celle-ci ne prend aucun nouveau médicament.

De quelle affection s'agit-il?

A. Du psoriasis
B. Une infection par dermatophyte
C. Un mycosis fongoïde
D. Un eczéma astéatotique
E. Une dermatite atopique

Quel est le diagnostic ?

Il s'agit d'un eczéma astéatotique **(réponse : D)**, une perte naturelle des lipides cutanés qui affecte fréquemment les personnes âgées. De plus, ce problème surgit habituellement durant l'hiver, période durant laquelle le chauffage des maisons et le manque d'humidité assèchent la peau. Des plaques érythémateuses, prurigineuses et squameuses provoquent souvent une démangeaison qui entraîne des fissures (eczéma craquelé) et, dans les cas plus graves, un suintement.

Afin d'améliorer l'état de la patiente et de prévenir l'apparition de symptômes plus généralisés, des bains moins fréquents et plus courts, l'utilisation d'un savon doux et hydratant et l'application généreuse d'une lotion hydratante lui ont été recommandés.

Source : Le Docteur David Kaplan est le premier auteur de ce cas. Tous droits réservés à *Consultant* et *Cliggott Publishing Co*.

2. « Est-ce une réaction médicamenteuse? »

Un homme âgé de 45 ans est très incommodé par une éruption prurigineuse disséminée depuis 3 jours sur son tronc et ses membres. Il y a une semaine, le patient avait commencé à prendre une préparation de plantes médicinales par voie orale pour soulager les symptômes d'une infection des voies respiratoires supérieures (IVRS). Cependant, au lieu de diminuer, les symptômes persistent.

1. Qu'en pensez-vous?

A. Le patient a besoin d'une dose plus élevée d'herbes médicinales.
B. Une autre préparation d'herbes médicinales serait plus efficace.
C. Le patient doit utiliser un autre détergent à lessive et/ou un autre produit adoucissant pour tissus.
D. L'éruption prurigineuse est peut-être causée par le médicament conçu à base d'herbes.
E. Il est peu probable qu'un médicament « entièrement naturel » ait pu causer cette éruption.

2. Quelle conduite tenez-vous?

A. Recommander au patient de consulter de nouveau le phytothérapeute afin de poursuivre le traitement.
B. Recommander au patient de cesser de prendre ces herbes médicinales.
C. Prescrire un antibiotique classique dans le but de traiter l'IVRS.
D. Prescrire un corticostéroïde à effet général pour soulager l'éruption prurigineuse.
E. Signaler cette éruption comme une réaction médicamenteuse indésirable aux autorités compétentes.

Quel est le diagnostic?

Cet homme affiche une réaction médicamenteuse indésirable au produit prescrit par le phytothérapeute **(réponse à la question 1 : D)**. Étant donné que le patient se montrait très réticent à donner des renseignements additionnels au sujet du produit de phytothérapie, le médecin n'a pu signaler ce cas aux autorités réglementaires **(réponse à la question 2 : E)**. L'infection a réagi favorablement à l'antibiothérapie classique **(réponse à la question 2 : C)**; la manifestation indésirable a disparu après l'arrêt de la prise des plantes médicinales **(réponse à la question 2 : B)**; le patient a reçu une prescription d'un court traitement avec de la prednisone à doses décroissantes.

Source : Le Docteur David Kaplan est le premier auteur de ce cas.
Tous droits réservés à *Consultant* et *Cliggott Publishing Co*.

3. « Est-ce une réaction allergique?»

Au cours des dernières semaines, la mère d'une fillette âgée de huit ans a constaté chez cette dernière une éruption cutanée prurigineuse aux extrémités. L'enfant prend un antihistaminique non sédatif pour soulager des allergies saisonnières. Il y a plusieurs chats et un chien à la maison. Selon la mère, la fillette n'a pas changé de lotion hydratante ou modifié ses habitudes d'hygiène dernièrement.

1. De quelle affection s'agit-il?

A. Eczéma folliculaire
B. Infection à dermatophyte
C. Urticaire
D. Gale
E. Eczéma de contact

2. Quelle serait votre approche thérapeutique?

A. Recommander un changement de savon et une modification des habitudes d'hygiène et de la fréquence des bains.
B. Recommander l'utilisation d'une lotion hydratante.
C. Prescrire un antifongique topique.
D. Prescrire un antifongique administré par voie orale.
E. Prescrire un corticostéroïde topique.

Quel est le diagnostic?

Les antécédents d'allergies saisonnières suggèrent qu'il s'agit d'eczéma folliculaire **(réponse à la question 1 : A)**, une variante clinique d'eczéma atopique qui se manifeste par des papules érythémateuses et folliculaires sur le tronc ou sur les extrémités. Comme la patiente est susceptible d'avoir été contaminée par un dermatophyte d'origine animale, l'infection fongique a été prise en considération dans le diagnostic différentiel, mais l'apparition des éruptions et une évaluation à l'hydroxyde de potassium ont permis d'écarter ce diagnostic.

L'anamnèse n'a pas permis de conclure qu'il s'agissait d'un eczéma de contact. En ce qui concerne les papules œdémateuses urticariennes, celles-ci sont généralement plus étendues, peuvent être transitoires et elles apparaissent et disparaissent sur plusieurs régions cutanées.

L'éruption cutanée est limitée et n'a pas atteint les mains de l'enfant et le prurit est plutôt léger et n'a pas dérangé la patiente dans son sommeil : ces éléments prouvent qu'il ne s'agit pas de la gale.

Des savons doux, des bains d'une durée plus courte et moins fréquent et l'utilisation généreuse de lotions hydratantes sont recommandés aux patients atteints d'eczéma folliculaire qui présentent une diathèse atopique. Un corticostéroïde atopique peut également contribuer à la guérison de l'éruption **(réponses à la question 2 : A, B et E)**.

Source : Le Docteur David Kaplan est le premier auteur de ce cas. Tous droits réservés à *Consultant* et *Cliggott Publishing Co*.

4. « Quelles sont les causes de cette éruption? »

Un homme âgé de 32 ans vous consulte au sujet d'une éruption cutanée légèrement prurigineuse apparue il y a deux jours sur son tronc et ses extrémités. Depuis une semaine, il souffre d'une infection des voies respiratoires supérieures et il s'est fait prescrire un antibiotique dans une clinique sans rendez-vous il y a quatre jours. Il ne se rappelle cependant pas du nom de ce médicament.

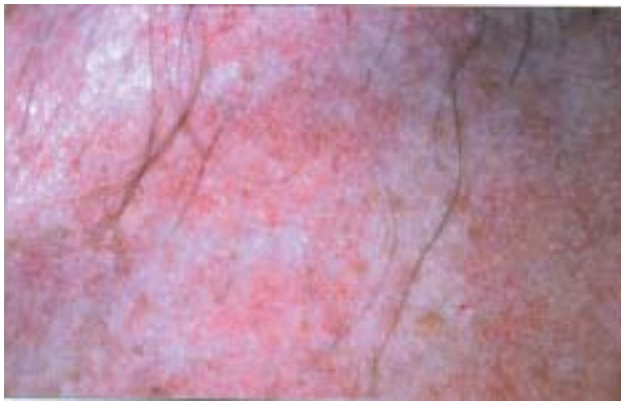

1. De quelle affection s'agit-il ?

A. D'un exanthème viral
B. D'une réaction indésirable au médicament
C. D'un érythème polymorphe
D. De psoriasis
E. D'eczéma de contact

2. Quelle sera votre conduite?

A. Obtenir le nom du médicament en appelant à la clinique visitée par le patient
B. Recommander de cesser la prise de cet antibiotique
C. Prescrire des corticostéroïdes généraux
D. Demander une analyse de sang
E. Effectuer une biopsie cutanée

Quel est le diagnostic?

Le diagnostic de réaction indésirable à un médicament **(réponse à la question 1 : B)** a été établi grâce à l'identification de l'antibiotique **(réponse à la question 2 : A)**, lelque s'est avéré être de la pénicilline. L'apparence de la peau du patient et l'anamnèse ont confirmé ce diagnostic. Tout médicament peut potentiellement avoir un effet indésirable, mais certains agents, comme la pénicilline, ont parfois une incidence plus élevée. La plupart des réactions aux médicaments s'intensifient après trois à cinq jours suivant le début du traitement. Les éruptions réactives bénignes se résorbent ensuite sans complications. Les antihistaminiques peuvent soulager le prurit. Ne prescrivez de corticostéroïdes généraux **(réponse à la question 2 : C)** que dans les cas de réactions aiguës.

Les exanthèmes viraux sont plutôt rares chez l'adulte. Les lésions de l'érythème polymorphe sont discrètes, généralement douloureuses et apparaissent principalement sur la paume des mains et la plante des pieds, tandis que dans le cas de l'eczéma de contact, les lésions sont davantage diffuses et prurigineuses. Le psoriasis en gouttes pouvant apparaître à la suite d'une infection des voies respiratoires supérieures est caractérisé par de petites papules discrètes et squameuses. *Clin*

Source : Le Docteur David Kaplan est le premier auteur de ce cas. Tous droits réservés à *Consultant* et *Cliggott Publishing Co*.