Les Souffles cardiaques : *que révèlent-ils?*

Charles Érick Augustin, MD

Tiré de la conférence présentée au Congrès de la Fédération des médecins omnipraticiens du Québec, dans le cadre de : *La cardiologie*, avril 2004

Le cas de Félix

Un jeune homme âgé de 22 ans, sans retard staturo-pondéral et apparemment en bonne santé, se présente à votre cabinet pour un examen de routine. Il désire se joindre à l'armée, mais il craint d'être refusé, car, dans le passé, on lui avait dit qu'il présentait un souffle cardiaque. À l'école secondaire, on lui avait même interdit d'assister aux cours d'éducation physique pour cette raison.

Dépassant ces interdictions encombrantes qui l'empêchaient de vivre, il s'est mis à pratiquer plusieurs sports : hockey, patin, ski alpin, *rafting*, etc. Il n'a jamais ressenti de malaise lors de ces activités physiques.

Félix n'a aucun antécédent familial ou personnel et il n'est ni diabétique ni hypertendu. Son examen est tout à fait normal, mis à part l'auscultation au foyer aortique.

Quelles sont les méthodes d'auscultation?

Outre le devoir d'ausculter un à un les foyers classiques (deuxièmes espaces intercostaux droit et gauche, apex, foyer tricuspidien, aire mésocardiaque), le médecin en quête de diagnostic doit ausculter systématiquement le patient dans différentes positions (décubitus dorsal, décubitus latéral gauche et position assise ou debout). À chaque foyer, il ne faut se concentrer que sur un bruit ou un souffle à la fois.

Il faut davantage insister sur la durée du souffle que sur l'intensité de celui-ci.

De plus, la catégorisation des souffles impose de toujours compléter l'auscultation par certaines manœuvres qui changent la dynamique circulatoire. Les manœuvres les plus indiquées sont la

La discussion du cas de Félix

Il faut retenir de ce souffle les caractéristiques suivantes : il est systolique (comme le sont tous les souffles fonctionnels, sauf le bourdon veineux cervical), il est bref, protosystolique et il disparaît complètement avec la manœuvre de Valsalva. Ce souffle est augmenté par le *squatting*. Le deuxième bruit est normal. Il n'y a présence d'aucun signe clinique touchant la séméiologie cardiaque, d'aucune augmentation du volume cardiaque à la palpation et les pouls sont normaux. Il s'agit d'un souffle fonctionnel, et, comme c'est le cas pour tous les souffles fonctionnels, les examens paracliniques que l'on peut demander sont tous normaux (électrocardiogramme, échocardiogramme, radiographie pulmonaire, etc.). La sommation des méthodes complémentaires d'investigation est inutile lorsque l'examen physique est complet et que le diagnostic est déjà certain. Un souffle de cette nature se rencontre non seulement chez les enfants et les sujets jeunes, mais également chez les personnes en état de haut débit, les conditions les plus fréquentes étant la fièvre, la grossesse, l'hyperthyroïdie et l'anémie. L'intensité du souffle sera d'autant plus forte que le débit sera plus élevé. Il n'en sera toutefois pas moins fonctionnel. C'est pour cette raison qu'il faut davantage insister sur la durée du souffle que sur l'intensité de celui-ci.

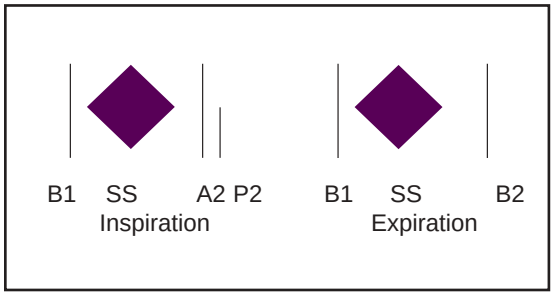

Figure 1. L'auscultation au foyer aortique de Félix. B1 : premier bruit; SS : souffle systolique; A2 : fermeture de la valve aortique; P2 : fermeture de la valve pulmonaire; B2 : deuxième bruit.

Le **Dr Augustin** est cardiologue, Institut de Cardiologie et de Pneumologie de l'Hôpital Laval.

manœuvre de Valsalva (qui diminue le retour veineux) et le *squatting* et le *handgrip* (qui augmentent les résistances périphériques). Enfin, il ne faut pas oublier que l'auscultation est la dernière étape d'un processus diagnostic auquel elle sera intégrée. Ce processus commence par un interrogatoire rigoureux auprès du patient et se poursuit par l'inspection des jugulaires et par la palpation du cœur et des vaisseaux.

Les souffles cardiaques sont, sans doute à cause de leur intensité, l'anomalie auscultatoire qui retient le plus l'attention. On distingue les souffles systolique, diastolique, systolo-diastolique et continu, selon leur position dans la révolution cardiaque. On les analyse en fonction de leur foyer d'auscultation, de leur morphologie (losangique ou rectangulaire) de leur durée (sans doute le caractère le plus important), de leur tonalité et de leur intensité. Notons que les souffles systoliques d'éjection augmentent d'intensité chaque fois que le volume éjecté est augmenté. Ce sera le cas à l'occasion de la pause

Le cas de Charles

Un homme âgé de 58 ans vous consulte pour des étourdissements occasionnels et, surtout, pour une dyspnée d'effort progressive apparue il y a quelques mois. Cette dyspnée est devenue si importante que Charles a de la difficulté à marcher d'un pas normal sur un terrain plat. Il ne présente pas d'orthopnée ou de dyspnée paroxystique nocturne et il ne ressent pas de douleur thoracique. Charles n'a jamais perdu connaissance.

L'interrogatoire ne met en évidence aucun antécédent de diabète ou d'hypertension. Par contre, son père est décédé d'un infarctus à l'âge de 52 ans et un de ses frères âgé de 41 ans vient de subir des pontages coronariens.

À l'examen, vous notez que le cœur n'est pas augmenté de volume. Vous éprouvez une certaine difficulté à palper la carotide et, lorsque vous la trouvez, sa montée est nettement retardée par rapport à l'impact de l'apex. De plus, au foyer aortique, la palpation révèle un frémissement systolique (*thrill*). La tension artérielle de Charles est de 130/90 mm Hg.

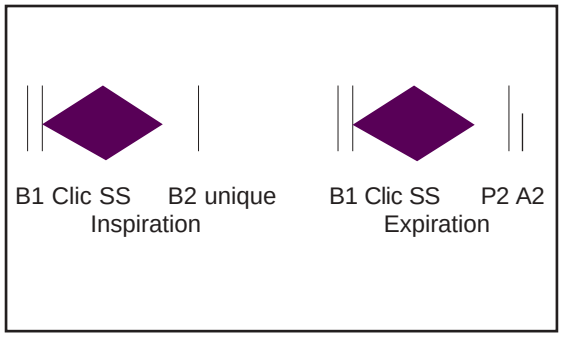

Figure 2. L'auscultation de Charles.

post-extrasystolique et des cycles longs de la fibrillation auriculaire. Il s'agit d'une bonne manière de les identifier, lorsque ces troubles de rythme sont présents à l'auscultation. Les souffles systoliques de régurgitation ne seront pas affectés par ces cinq paramètres, mais leur intensité variera en fonction des résistances périphériques.

Leatham, l'auteur de la classification des souffles en fonction de leur intensité, affirme que « le deuxième bruit est la clé de l'auscultation cardiaque ». Il n'existe pas de maladie cardiaque significative qui n'affecte pas le deuxième bruit, sauf peut-être la maladie coronarienne. Un deuxième bruit normal (dédoublé en inspiration et unique en expiration) signifie donc la présence non équivoque d'un cœur normal. Les souffles cardiaques doivent toujours être analysés en fonction de leur environnement, c'est-à-dire des autres éléments auscultatoires ou cliniques qui les accompagnent, mais également en fonction des modifications du deuxième bruit que provoque une éventuelle maladie sous-jacente. Ce propos sera illustré à travers les trois souffles systoliques les plus fréquemment rencontrés : le souffle systolique d'éjection fonctionnel, le souffle éjectionnel de la sténose et le souffle de régurgitation de l'insuffisance mitrale.

Tableau 1
Les signes de gravité de la sténose aortique

Signes cliniques	Signification
Angor, syncope d'effort, insuffisance cardiaque	Baisse du débit cardiaque, prélude à la mort subite
Retard carotidien	Obstruction importante à la chasse ventriculaire gauche (VG)
Frémissement systolique	Orifice aortique très rétréci
Sténose aortique avant 40 ans	Baisse de la compliance VG
Disparition du clic	Valve calcifiée et rigide qui ne bouge plus
Durée du souffle Dédoublement paradoxal B2	Allongement important de la systole VG
Autres valvulopathies associées	Chaque autre valve touchée apporte sa marque au tableau et le complique

Comment peut-on évaluer une sténose aortique?

Les signes cliniques de gravité à rechercher en cas de sténose aortique dont la présence en tout ou en partie impose une référence immédiate en consultation spécialisée sont résumés au tableau 1. La prudence s'impose, car il ne faut pas oublier que la complication la plus redoutable de la sténose aortique grave est la mort subite. Les tests complémentaires à cet examen clinique sont un ECG, un échocardiogramme qui permettra de calculer le gradient ventriculo-aortique et l'aire valvulaire aortique, ainsi qu'une appréciation de l'hypertrophie ventriculaire et des fonctions systoliques et diastoliques du cœur gauche. Par ailleurs, une radiographie pulmonaire indique si les calcifications valvulaires sont visibles sur un cliché standard, ce qui représente un signe de gravité de la sténose aortique.

Comment peut-on évaluer un prolapsus mitral?

Les signes de gravité de l'insuffisance mitrale nécessitant une consultation spécialisée se retrouvent au tableau 2. Néanmoins, toute insuffisance mitrale et, *a fortiori*, celle induite par un prolapsus accompagné d'une dégénérescence myxomateuse de la valve, nécessite une prévention systématique de l'endocardite bactérienne. L'investigation doit être complétée par un ECG et, éventuellement, par un enregistrement de 24 heures sur bande magnétique (Holter) afin de dépister des troubles du rythme, ainsi que par un échocardiogramme, pratiqué dans le but d'identifier la dégénérescence myxomateuse et d'évaluer le degré d'insuffisance mitrale et les dimensions de l'oreillette gauche. Il faut également pratiquer une épreuve d'effort, puisque le proplapsus peut parfois provoquer des troubles majeurs du rythme ventriculaire.

Chaque fois que l'insuffisance mitrale est grave et notée 3/4 ou 4/4, il est nécessaire de référer le patient.

On ne traite que les patients qui présentent un prolapsus et qui perdent connaissance, ceux qui ont des troubles soutenus du ryhtme et ceux qui souffrent

La discussion du cas de Charles

La première anomalie à considérer est la présence d'un clic d'éjection traduisant l'ouverture de la valve aortique. Une valve normale ne fait pas de bruit en s'ouvrant. Ce clic au foyer aortique indique donc une difficulté d'ouverture de cette valve. Quant au souffle, il a un maximum tardif et couvre une grande partie de la systole. En fait, le souffle suit le profil barométrique de la systole elle-même. Sa durée traduit fidèlement l'allongement de la systole ventriculaire gauche, accompagnant les sténoses aortiques significatives.

Le deuxième bruit (B2) est paradoxal. À l'inverse de la normale, il se ferme en inspiration et se dédouble en expiration. Cette anomalie traduit encore une fois l'allongement de la systole ventriculaire. Lors de l'inspiration, le retour veineux augmente, la systole ventriculaire droite est allongée, la P2 est retardé et rejoint l'A2. Lors de l'expiration, la P2 reprend sa place et l'A2 demeure tardif.

Enfin, la palpation révèle un frémissement systolique qui indique un degré de rétrécissement signicatif de la valve. Cliniquement, le patient est étourdi. Ce signe, de même que la dyspnée d'effort, la syncope ou la présence de stigmates d'insuffisance cardiaque, se rencontre au moment de l'amorce de la phase terminale de la sténose aortique. Il s'agit d'un signe majeur de gravité.

Tableau 2

Les signes auscultatoires de gravité de l'insuffisance mitrale

Insuffisance mitrale	Légère	Modérée	Grave
Souffle systolique	+	+	+
Deuxième bruit	Normal	Dédoublement large et variable	Dédoublement large et variable
Troisième bruit	-	+	+
Roulement diastolique	-	-	+

d'insuffisance mitrale significative. Le récent engouement des chirurgiens pour la plastie mitrale correctrice plutôt que pour le remplacement valvulaire représente une avenue intéressante pour les cas compliqués. En matière d'insuffisance mitrale, le pronostic post-chirurgical appartient à l'oreillette plutôt qu'au ventricule. Comme celle-ci se dilate de façon progressive lors de cas chroniques, il est préférable d'intervenir avant l'apparition de la fibrillation auriculaire plutôt qu'après.

Les palpitations sont généralement traités avec des bétabloquants qui ont comme effet d'augmenter le volume ventriculaire et de réajuster les cordages à une dimension près de la normale. Ils n'ont cependant que peu d'effet sur la douleur thoracique.

Tableau 3

Effets des manœuvres sur les souffles étudiés dans cet article

	Sténose aortique valvulaire	Sténose aortique sous-valvulaire	Insuffisance mitrale valvulaire	Insuffisance mitrale sous-valvulaire (prolapsus)
Position debout	↓ →	↓ →	→	↑ →
Squatting	↑	↓	↑	↓ →
Manœuvre de Valsalva	↓		↓	↑ →
Handgrip	↓ →	↓	↑	↑ →
Post ESV Cycles longs FA	↑	↑	→	→

ESV : extrasystoles ventriculaires; FA : fibrillation auriculaire

Le cas de Laurence

Une femme âgée de 38 ans complètement asymptomatique et sans antécédents graves vous consulte parce que, par moments, elle entend un bruit étrange provenant de sa poitrine. Les gens qui se trouvent alors à ses côtés peuvent également percevoir ce bruit. Elle décrit ce bruit comme une sorte de ronflement qui ressemble parfois au cri de l'oie. Le bruit apparaît et disparaît de façon tout à fait anarchique. Il n'a aucun rapport avec l'effort. Il lui semble cependant plus fréquent en période prémenstruelle.

Lors de l'interrogatoire, elle vous informe qu'elle fume un paquet de cigarettes par jour depuis au moins dix ans et qu'elle prend des anovulants depuis huit ans. Elle affirme avoir tantôt une sensation de tête vide, tantôt une impression de déjà-vu dans un endroit inconnu. Elle ressent parfois un pincement thoracique qui peut durer des jours, mais qui ne l'empêche pas de vaquer à ses occupations. Elle se plaint particulièrement de palpitations incessantes.

L'examen général s'avère normal. La seule anomalie objectivée est l'auscultation.

Quand doit-on référer le patient?

Il est nécessaire de référer le patient dans les cas suivants :

- En cas de formes aiguës par rupture de cordage qui se compliquent en œdème aigu du poumon.
- Chaque fois que l'insuffisance mitrale est grave et notée 3/4 ou 4/4.

La discussion du cas de Laurence

Le clic méso-systolique et le souffle systolique tardif identifient la présence d'un prolapsus mitral. Ce souffle ainsi que la sténose musculaire sous-aortique, sont les seuls à avoir la particularité d'augmenter d'intensité avec la manœuvre de Valsalva. Le recours à cette manœuvre est donc essentiel. Par opposition aux insuffisances mitrales dites valvulaires, lors desquelles la régurgitation est holosystolique, la valve est compétente en début de systole dans le proplapsus mitral. Cependant, à mesure que celle-ci progresse, que le ventricuole devient plus petit et que les cordages deviennent trop longs, la régurgitation commence, d'où le souffle tardif. Le clic et le souffle ont tendance à se rapprocher de B1 lorsque le volume ventriculaire diminue. C'est le cas lors de l'expiration, mais ce l'est davantage en position debout, par exemple. La manœuvre de Valsalva, qui diminue le retour veineux, fait augmenter l'intensité du souffle du prolapsus mitral, puisque les cordages sont encore plus longs lorsque le ventricule est plus petit. Cela augmente la régurgitation.

L'association cigarette-anovulant-prolapsus est réputée comme étant emboligène. Cette combinaison représente une cause fréquente d'embolie cérébrale chez les jeunes femmes et c'est pourquoi elle doit systématiquement être combattue.

Le prolapsus peut s'accompagner de toute forme de gravité de l'insuffisance mitrale concomitante. Habituellement, l'évolution est bénigne, mais l'anomalie peut se transformer en rupture de cordage, avec l'apparition d'une insuffisance mitrale aiguë et majeure. Elle devient le lit de l'endocardite bactérienne et elle s'accompagne de troubles du rythme, aussi bien auriculaires que ventriculaires, y compris la tachycardie ventriculaire, dans certains cas.

- Lorsque les dimensions du ventricule gauche augmentent, ce qui traduit une progression de l'insuffisance mitrale.
- Lorsque l'oreillette gauche commence à se dilater.
- Dans les cas où un trouble du rythme ventriculaire majeur est identifié.
- Lorsque l'une des traductions cliniques du prolapsus est la syncope.
- En cas de fibrillation auriculaire dont l'importance pour la détermination du pronostic a été souligné antérieurement. *Clin*

Références disponibles — contactez *Le Clinicien* à : **clinicien@sta.ca**

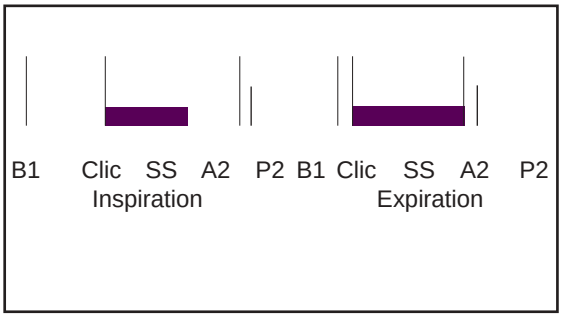

Figure 3. L'auscultation de Laurence.

À retenir...

- À chaque foyer, il ne faut se concentrer que sur un bruit ou un souffle à la fois lors de l'auscultation.
- Il faut davantage insister sur la durée du souffle que sur l'intensité de celui-ci.
- L'auscultation des souffles ne se suffit pas à elle-même. Elle prend toute sa valeur lorsqu'elle est intégrée à un contexte plus global.
- L'analyse du deuxième bruit cardiaque demeure un élément fondamental de l'auscultation : « la clé de l'auscultation cardiaque », comme le suggère l'auteur Leatham.