1. « Je n'ai rien changé à ma routine... »

Une femme âgée de 48 ans vous consulte au sujet d'une éruption cutanée apparue il y a plusieurs semaines et qui se manifeste par une multitude de papules rouges légèrement croûteuses et prurigineuses sur le côté de son tronc. La patiente n'a pas changé de savon, de lotion hydratante, de détergent ou de produit assouplissant dernièrement.

1. Quelle est la cause de cette éruption?

A. La maladie de Grover
B. Une folliculite bactérienne
C. Une folliculite à levures
D. De l'urticaire
E. Un eczéma astéatotique (eczéma craquelé)

2. En quoi consisterait votre démarche?

A. Effectuer une biopsie cutanée.
B. Prescrire un corticostéroïde topique.
C. Prescrire un antifongique topique.
D. Effectuer une cryochirurgie.
E. Prescrire un hydratant kératolytique, par exemple, une crème contenant 12 % de lactate d'ammonium.

Quel est le diagnostic?

Une biopsie cutanée **(réponse à la question 2 : A)** a permis de confirmer le diagnostic de maladie de Grover **(réponse à la question 1 : A)**, ou dermatose acantholytique transitoire ou persistante. Les papules légèrement croûteuses, érythémateuses et prurigineuses qui caractérisent cette maladie apparaissent d'abord sur le tronc de personnes d'âge moyen ou âgées. Certains émollients, notamment les crèmes contenant 12 % de lactate d'ammonium

(réponse à la question 2 : E), ainsi que certains rétinoïdes, comme la trétinoïne et l'adapalène, peuvent s'avérer efficaces pour traiter ces papules.

La folliculite bactérienne est pustuleuse et elle est plus douloureuse que prurigineuse à la pression. Quant à la folliculite à levures, elle cause des démangeaisons, mais, tout comme l'acné, elle ne touche que le tronc supérieur et non les côtés du tronc. L'éruption papuleuse prolongée de cette patiente ne ressemble pas aux papules œdémateuses typiquement érythémateuses et transitoires de l'urticaire. Finalement, l'eczéma astéatotique se manifeste par des plaques écailleuses sur fond de peau sèche, non pas par des plaques papuleuses.

Source : Le Docteur David Kaplan est le premier auteur de ce cas. Tous droits réservés à *Consultant* et *Cliggott Publishing Co*.

2. « C'est douloureux! »

Depuis plusieurs semaines, un homme âgé de 68 ans présente des lésions bulleuses et douloureuses sur ses mains. Celles-ci forment une croûte en guérissant. À l'interrogatoire, vous apprenez que ce patient souffre de diabète sucré, d'hypertension et d'une déficience rénale chronique pour laquelle il est traité en hémodialyse. Ses traitements médicamenteux à long terme incluent un hypoglycémiant et un diurétique.

La céfalexine administrée par voie orale n'a résolu ni les bulles ni les vésicules.

Quelle est la cause de ces lésions?

A. La pemphigoïde bulleuse
B. La porphyrie cutanée tardive
C. L'impétigo bulleux
D. Le *diabeticorum* bulleux
E. La pseudoporphyrie

Quel est le diagnostic?

Ce patient souffre de pseudoporphyrie **(réponse : E)**. Les caractéristiques histologiques de cette affection sont identiques à celles de la porphyrie cutanée tardive (PCT), sauf pour ce qui est de la concentration en porphyrines qui demeure normale. De plus, contrairement à la pseudoporphyrie, la PCT est souvent associée à l'hypertrichose et à la sclérose nucléaire.

L'hémodialyse représente une cause courante de la pseudoporphyrie. Cette affection est également associée à la prise de certains médicaments, dont le furosémide (que ce patient prenait) et le naproxène.

En général, la pemphigoïde bulleuse est prurigineuse, mais elle n'est pas douloureuse. Quant à l'impétigo bulleux, ses bulles sont plus fragiles que celles de la pseudoporphyrie, tandis que celles du *diabeticorum* bulleux sont asymptomatiques.

Lors du traitement de la pseudoporphyrie, il faut envisager l'arrêt des agents fautifs (dans ce cas-ci, il s'agissait du furosémide) et protéger la région cutanée atteinte du soleil et d'un trauma. Pour ce qui est des patients dont la pseudoporphyrie est causée par une dialyse, une bonne protection représente pour eux la seule solution envisageable.

Source : Le Docteur David Kaplan est le premier auteur de ce cas. Tous droits réservés à *Consultant* et *Cliggott Publishing Co*.

3. « Cette éruption a-t-elle un lien avec ma sinusite? »

Depuis environ 3 mois, une femme âgée de 40 ans présente une éruption rouge asymptomatique sur ses pieds et ses chevilles. Elle souffre d'une sinusite chronique, mais elle ne prend aucun médicament. Elle n'a pas changé ses habitudes d'hygiène récemment et elle ne présente aucun antécédent d'eczéma de contact ou de tuméfaction des jambes.

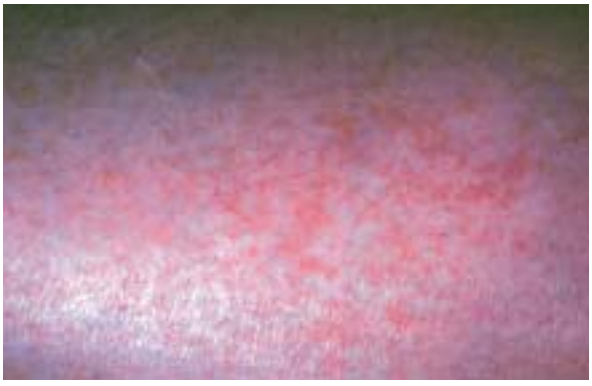

De quelle affection s'agit-il?

A. Une dermatite hypostatique
B. Un myxœdème
C. Une télangiectasie essentielle
D. Un purpura pigmentaire bénin
E. Une vasculite leucocytoclasique

Quel est le diagnostic?

Il s'agit d'un cas classique de télangiectasie essentielle généralisée **(réponse : C)**, une affection qui touche particulièrement les femmes âgées entre 30 et 40 ans. Les éruptions provoquées par cette maladie apparaissent généralement sur les extrémités des membres inférieurs. Bien que la cause de cette affection n'ait pu être identifiée dans ce cas, la télangiectasie a toutefois été associée à la sinusite et elle est disparue à la suite d'une antibiothérapie administrée par voie orale.

En général, la dermatite hypostatique est associée à un œdème pédieux, tandis que le myxœdème est associé à un œdème qui ne prend pas le godet. Le purpura pigmentaire bénin et la vasculite sont caractérisés par des pétéchies, contrairement à la télangiectasie.

Source : Le Docteur David Kaplan est le premier auteur de ce cas. Tous droits réservés à *Consultant* et *Cliggott Publishing Co.*

4. « Cette lésion m'inquiète. »

Depuis une période de 10 ans, un homme âgé de 60 ans présente une lésion pigmentée asymptomatique sur sa joue droite. Selon sa femme, la taille de la lésion a augmenté au cours des dernières années. Le patient est, par ailleurs, en bonne santé.

À quoi cette lésion vous fait-elle penser?

A. Une kératose séborrhéique
B. Un lentigo sénile
C. Un lentigo malin
D. Une éphélide
E. Un mélanome

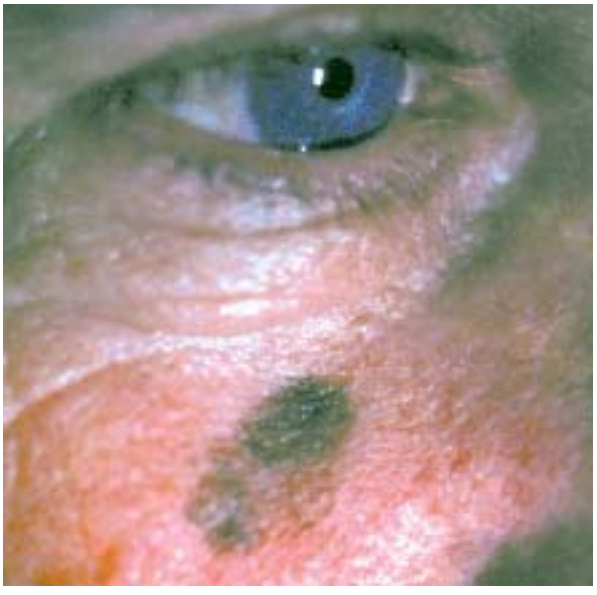

Quel est le diagnostic?

Il s'agit d'un lentigo malin **(réponse : C)**, une lésion qui se présente d'abord comme une tache maculée sur une région cutanée exposée au soleil, puis qui s'agrandit lentement au fil des ans et s'accompagne de pigmentation irrégulière. Cette affection survient toujours à la suite d'un lentigo sénile. Les changements associés à la tache sont si subtils et insidieux qu'ils passent souvent inaperçus. C'est après une période pouvant durer entre 5 et 20 ans que les lésions risquent de dégénérer en lentigo malin (mélanome de Dubreuilh).

Les signaux d'alarme du lentigo malin sont la taille et la couleur mouchetée de la lésion. Les mesures de surveillance comprennent un suivi rigoureux effectué deux fois par année et une documentation méticuleuse concernant la taille, la forme et la couleur de la lésion. Le diagnostic doit être confirmé par une biopsie et l'extraction chirurgicale représente le traitement de premier choix.

La kératose séborrhéique est une lésion superficielle rugueuse, tandis que les lentigines sont uniformément pigmentées. Les éphélides (taches de rousseur) se rencontrent principalement chez les enfants. Avant d'exclure le mélanome du diagnostic, il est important de pratiquer une biopsie. *Clin*

Source : Le Docteur David Kaplan est le premier auteur de ce cas. Tous droits réservés à *Consultant* et *Cliggott Publishing Co*.