1. Docteur, est-ce que je souffre d'acné?

Une femme âgée de 38 ans est très préoccupée par des lésions discrètes, sensibles et légèrement prurigineuses apparues au cours de la semaine précédente. Elle soigne une dermatite atopique depuis longtemps à l'aide d'un onguent de pimecrolimus et elle affirme ne pas avoir changé récemment de crème hydratante ou de fond de teint.

1. Reconnaissez-vous cette affection?

A. Une poussée de dermatite atopique
B. De l'acné
C. Une séborrhée
D. De l'impétigo
E. de l'eczéma de contact attribuable à l'onguent au pimecrolimus ou à des produits offerts en vente libre
F. Une candidose

2. Quelles modifications apporteriez-vous au traitement?

A. L'ajout d'un corticostéroïde topique
B. L'ajout de la clindamycine en lotion pour traiter l'acné
C. L'ajout d'un onguent au kétoconazole pour traiter la séborrhée et la candidose
D. L'ajout de mupirocine
E. L'abandon du pimecrolimus, des produits cosmétiques et des crèmes hydratantes

Quel est le diagnostic?

Chez cette patiente qui souffre d'atopie, les lésions peu profondes, croûteuses et discrètes sont caractéristiques de l'impétigo **(réponse à la question 1 : D)**. Une culture bactérienne peut confirmer le diagnostic, si cela est nécessaire. Un πtraitement antibiotique **(réponse à la question 2 : D)** a résolu l'infection et il n'y a pas eu de récidive. Les personnes atopiques sont particulièrement vulnérables aux infections par les staphylocoques et les streptocoques.

L'acné n'apparaît pas soudainement chez une femme âgée de 38 ans, et, en général, elle n'entraîne pas de démangeaisons ou de douleur. Il est vrai qu'une acné nodulo-kystique est parfois douloureuse, mais cette affection touche rarement les personnes appartenant à ce groupe d'âge. Une poussée de dermatite atopique est caractérisée par des lésions desquamées, érythémateuses et diffuses, en général sur les paupières et les lèvres. Les lésions de la séborrhée, de l'érythème et de la desquamation qui les accompagne apparaissent sur les sourcils, les paupières et les ailes du nez. L'eczéma de contact cause de l'érythème et de la desquamation dans les régions cutanées ayant été en contact avec l'agent sensibilisant.

La candidase peut reproduire le tableau clinique de l'impétigo. Pensez à cette infection fongique pour le diagnostic différentiel, en cas d'échec de l'antibiothérapie.

Source : Docteur David Kaplan est le premier auteur de ce cas. Tous droits réservés à *Consultant* et *Cliggott Publishing Co*.

2. Est-ce une candidose?

Un homme âgé de 48 ans atteint de diabète sucré de type 2 vous consulte, car, depuis 2 semaines, il présente une éruption cutanée sur le pénis. Cette dernière est sensible et s'est légèrement aggravée depuis son apparition. Notez que le patient prend un hypoglycémiant oral pour traiter son diabète.

Pour quel traitement opterez-vous?

A. Procéder à une évaluation à l'hydroxyde de potassium.
B. Pratiquer une culture bactérienne et prescrire une antibiothérapie aux tétracyclines en attendant les résultats.
C. Pratiquer une culture de l'herpès-virus et prescrire une thérapie antivirale en attendant les résultats.
D. Pratiquer une culture fongique et prescrire une thérapie antifongique en attendant les résultats.
E. Rassurer le patient et lui recommander l'utilisation de condoms lors de ses prochaines relations sexuelles.

Quel est le diagnostic?

L'histoire de diabète sucré chez ce patient porte à croire qu'il s'agit d'une candidose. Le diagnostic de balanite à *Candida* est confirmé par une évaluation à l'hydroxyde de potassium **(réponse : A)**. Les diabétiques sont sujets à ce genre d'infection et une glycémie élevée augmente leur risque d'en être victimes.

La balanite à *Candida* est une maladie transmise sexuellement. Chez les femmes, elle se manifeste plutôt sous la forme d'une vulvovaginite. Les personnes qui en souffrent doivent être traitées, de même que tous leurs partenaires sexuels. Un antifongique topique **(réponse : D)** suffit habituellement pour traiter cette maladie chez les hommes. C'est ce qui a été administré au patient. Sa partenaire a également reçu un traitement.

Source : Docteur David Kaplan est le premier auteur de ce cas. Tous droits réservés à *Consultant* et *Cliggott Publishing Co*.

3. Que signifient ces éruptions?

Depuis 3 jours, une femme âgée de 36 ans souffre d'une éruption douloureuse à la main gauche (main dominante). Avant l'apparition de ces lésions, la patiente avait remarqué une sensation de picotement. Elle est en bonne santé et ne prend aucun médicament. Cette dame est enseignante.

1. De quelle affection s'agit-il?

A. La maladie main-pied-bouche
B. L'herpès
C. Le zona
D. L'eczéma de contact
E. L'impétigo

2. Quel traitement proposez-vous à la patiente?

A. Un traitement antiviral par voie orale contre l'infection par le virus de l'herpès simplex (HSV)
B. Un traitement antiviral par voie orale contre le zona
C. Des orticostéroïdes en onguent
D. Un traitement à la céphalexine pendant une semaine
E. Vous rassurez simplement la patiente

Quel est le diagnostic?

Les résultats de la culture révèlent une infection par le virus HSV de type 1 **(réponse à la question 1 : B)**, même si l'anamnèse n'explique pas comment la patiente a pu être exposée à ce virus. À cause du contact main-bouche, les dentistes, les hygiénistes dentaires et les infirmières courent un risque particulièrement élevé d'être atteints de cette infection à résolution spontanée. La plupart des infections

causées par le virus HSV sont douloureuses. Les patients se plaignent également de démangeaisons et de picotements. Le traitement antiviral **(réponse à la question 2 : A)** a résolu la poussée d'herpès.

Le zona se présente de façon plus étendue, puisqu'il affecte généralement tout le dermatome. Quant à la maladie main-pied-bouche, elle touche les deux mains de la même façon. Des papules érythémateuses discrètes ne sont pas caractéristiques à l'eczéma de contact. En général, l'impétigo se manifeste par des vésicules et des pustules prurigineuses sensibles qui se couvrent rapidement de croûtes.

Source : Docteur David Kaplan est le premier auteur de ce cas. Tous droits réservés à *Consultant* et *Cliggott Publishing Co*.

4. Une inquiétante poussée d'acné

Une jeune fille âgée de 18 ans, qui revient d'une longue randonnée, se plaint d'une poussée d'acné prurigineuse présente depuis 3 jours. L'acné qu'elle présentait auparavant était bien maîtrisée par l'adapalène topique et une lotion de sulfacétamide sodique.

1. Quelle est la cause de cette éruption?

A. Une poussée d'acné
B. Une poussée de rosacée
C. De l'eczéma de contact
D. De l'urticaire
E. Une kératose pilaire simple

2. Quelle conduite tenez-vous?

A. L'ajout de chlorydrate de tétracycline par voie orale
B. La substitution de l'adapalène topique par du métronidazole en lotion
C. La prescription d'un corticostéroïde en crème.
D. La prescription d'un antihistaminique par voie orale
E. La prescription d'un agent kératolytique topique, par exemple, le lactate d'ammonium (12 %)

Quel est le diagnostic?

Le diagnostic est celui d'un eczéma de contact aigu **(réponse à la question 1 : C)**. La patiente a probablement frôlé une plante toxique lors de l'excursion en plein air. L'éruption a réagi favorablement à un corticostéroïde topique à concentration faible-intermédiaire **(réponse à la question 2 : C)**. L'eczéma de contact n'est pas réapparu. Il faut rappeler aux patients de ne pas toucher à leurs paupières lorsqu'ils appliquent un corticostéroïde topique sur la peau du visage.

La rosacée, qui s'accompagne d'érythème, se développe rarement à l'adolescence. Une poussée d'acné peut survenir en tout temps, mais, en général, elle ne cause pas de démangeaisons. Contrairement à cette éruption, l'urticaire est d'intensité croissante et décroissante. Enfin, la kératose pilaire est asymptomatique.

Source : Docteur David Kaplan est le premier auteur de ce cas. Tous droits réservés à *Consultant* et *Cliggott Publishing Co*.

5. S'agit-il d'une maladie transmise sexuellement?

Il y a 2 jours, une adolescente âgée de 16 ans en bonne santé a découvert un ulcère très douloureux sur sa grande lèvre droite. L'examen de la peau et des muqueuses ne révèle aucune autre lésion. La jeune fille, qui fait partie d'une équipe d'athlétisme sur piste, affirme ne jamais avoir eu de relations sexuelles.

1. Parmi les affections qui appartiennent au diagnostic différentiel, laquelle est en cause?

A. L'herpès simplex
B. Le chancre
C. Le chancre mou
D. La morsure d'une araignée recluse brune
E. La dermatite

2. Vous amorcez la démarche diagnostique en :

A. Effectuant une culture virale
B. Effectuant une culture bactérienne
C. Effectuant une biopsie
D. Demandant un test rapide de la réagine plasmatique (RPR)
E. Rassurant la patiente et en choisissant un traitement conservateur à l'aide d'une pommade antibiotique, en plus de procéder à un suivi minutieux au cours des deux semaines suivantes

Quel est le diagnostic?

Chez cette patiente, la lésion ulcéreuse douloureuse correspond à la présentation classique d'une morsure d'araignée recluse brune **(réponse à la question 1 : D)**. L'araignée était cachée dans le sous-vêtement de la jeune fille et, au moment de la morsure, cette dernière n'a ressenti aucune douleur.

Deux jours après le début du traitement au dapsone, la patiente signalait un soulagement de la douleur.

Quatre semaines plus tard, la lésion était complètement guérie et ne laissait aucune cicatrice.

Le test RPR **(réponse à la question 2 : D)** a permis d'écarter le diagnostic de syphilis, qui se manifeste en général par une papule asymptomatique, puis, après plusieurs jours, cette papule évolue vers un ulcère ou un chancre. Quant au chancre mou – plus fréquent chez les hommes que chez les femmes – il se manifeste initialement par une pustule douloureuse qui se transforme ensuite en un ulcère douloureux. L'infection par le virus de l'herpès simplex est caractérisé par des vésicules regroupées qui forment des érosions peu profondes et causent de la douleur ou des démangeaisons. La lésion factice est un diagnostic d'exclusion. En cas de doute au sujet du diagnostic, les cultures permettent d'écarter les soupçons d'infections. Une biopsie est parfois nécessaire.

Source : Docteur David Kaplan est le premier auteur de ce cas. Tous droits réservés à *Consultant* et *Cliggott Publishing Co*.

6. Une éruption qui va et qui vient

Un homme âgé de 46 ans est incommodé par une éruption présente sur son mollet gauche. L'éruption, apparue pour la première fois il y a plusieurs mois, s'aggrave progressivement. Cette éruption prurigineuse intermittente survient occasionnellement, commence à guérir, puis, de façon inexplicable, réapparaît de nouveau. Les onguents antifongiques et les corticostéroïdes topiques offerts en vente libre ne soulagent pas le patient. Notez que ce dernier possède un chat à la maison.

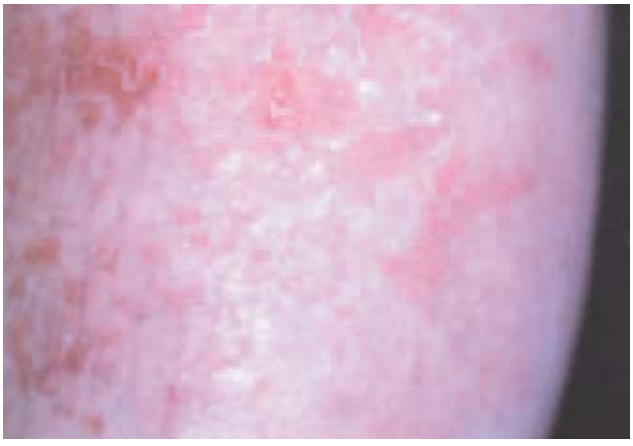

1. Quelle affection soupçonnez-vous?

A. L'urticaire
B. La *Tinea corporis*
C. L'éruption fixe d'origine médicamenteuse
D. L'eczéma nummulaire
E. L'eczéma de contact

2. Quelle est votre première décision?

A. Demander une culture pour rechercher une mycose
B. Effectuer des tests cutanés
C. Effectuer un dosage de l'hydroxyde de potassium (KOH)
D. Recommander au patient de faire examiner son chat par un vétérinaire
E. Effectuer une biopsie cutanée

Quel est le diagnostic?

Le bord surélevé et serpigineux de la lésion évoque fortement une infection fongique. Le dosage du KOH **(réponse à la question 2 : C)** confirme le diagnostic de *Tinea corporis* **(réponse à la question 1 : B)**. Bien sûr, la culture fongique permet également de poser le diagnostic, mais le dosage du KOH s'effectue plus rapidement. La source la plus probable des dermatophytes est le chat du patient. Les préparations de corticostéroïdes disponibles en vente libre risquent d'exacerber la dermatophytose, puisque leurs propriétés anti-inflammatoires occultent l'infection. Certains onguents antifongiques offerts en vente libre sont peu efficaces contre les dermatophytes. Par conséquent, l'absence de réponse au traitement n'écarte pas la possibilité de la présence de cette forme de mycose.

L'eczéma de contact et l'urticaire durent plusieurs jours, non plusieurs mois. L'éruption fixe d'origine médicamenteuse cause généralement plus de douleur que de démangeaisons. En outre, les antécédents de ce patient n'incluaient aucune poussée lors d'une épreuve de provocation avec l'agent sensibilisant, un signe déterminant de l'hypersensibilité médicamenteuse. Quant à l'eczéma nummulaire, il peut être persistant, mais il n'apparaît pas et ne disparaît pas sur une seule région cutanée.

Un antifongique à effet général a été prescrit pour traiter cette *tinea corporis* très étendue. Une préparation topique aurait été une autre option efficace. Le patient s'est également fait conseiller de faire examiner son chat.

Source : Docteur David Kaplan est le premier auteur de ce cas. Tous droits réservés à *Consultant* et *Cliggott Publishing Co*.

7. Que cachent ces taches?

Ces taches blanches asymptomatiques sont présentes depuis 2 ans sur les bras d'une patiente âgée de 46 ans. Celle-ci pratique le jardinage et d'autres activités de plein air. Elle est sous hormonothérapie substitutive depuis trois ans.

Parmi les affections incluses dans le diagnostic différentiel, laquelle représente la cause la plus probable de ces taches?

A. Le vitiligo
B. Le pityriasis versicolor
C. L'hypomélanose en goutte
D. La dermatite factice
E. Un effet indésirable médicamenteux

Quel est le diagnostic?

Il s'agit d'un cas d'hypomélanose en gouttes **(réponse : C)**. Cette affection se manifeste fréquemment sur les avant-bras et les tibias, chez des femmes âgées de plus de 40 ans. Cette affection est causée par une exposition excessive aux rayons solaires.

La dépigmentation caractéristique du vitiligo affecte surtout les régions périfaciales et/ou génitales. Le pityriasis versicolor, qui est associé à la desquamation, apparaît généralement sur le tronc. Parfois, on observe une dépigmentation des lésions factices après la guérison. Cette dépigmentation, causée par la cicatrisation, était absente chez cette patiente. Les réactions médicamenteuses cutanées sont habituellement plus diffuses que l'éruption présentée ici. En outre, l'hormonothérapie substitutive n'entraîne pas de photosensibilité.

Source : Docteur David Kaplan est le premier auteur de ce cas. Tous droits réservés à *Consultant* et *Cliggott Publishing Co*.

8. Que signifient ces taches sournoises?

La conjointe d'un patient âgé de 41 ans s'inquiète au sujet de taches blanches apparues sur le cou de son mari au cours de la semaine précédente. Étant asymptomatiques, ces lésions sont passées inaperçues chez le patient. Ce dernier est travailleur de la construction et il ne prend aucun médicament.

1. Reconnaissez-vous cette affection?

A. Un pityriasis versicolor
B. Un pityriasis rosé
C. Une éruption d'origine médicamenteuse
D. Une urticaire
E. Un mycosis fongoïde

2. Quelle conduite tenez-vous?

A. Prescrire des corticostéroïdes en onguent
B. Prescrire un antifongique à effet général
C. Prescrire de la prednisone à doses décroissantes
D. Prescrire un antifongique en onguent
E. Simplement rassurer le patient

Quel est le diagnostic?

Le patient est atteint d'un pityriasis versicolor **(réponse à la question 1 : A)**, une infection à levures qui se manifeste par des macules hyperpigmentées ou hypopigmentées recouvertes de fines écailles. Le dosage du KOH pratiqué sur le prélèvement a confirmé le diagnostic. La différence de pigmentation entre la région cutanée touchée et la peau saine adjacente est habituellement plus apparente durant la saison estivale. En effet, un environnement très humide favorise la croissance des levures.

L'urticaire ne dure pas des jours. L'éruption fixe d'origine médicamenteuse n'était pas évoquée par les antécédents. Le pityriasis rosé a été écarté par le dosage du KOH. Le mycosis fongoïde a un aspect poïkilodermique et est accompagné d'atrophie et de télangiectasies.

Même si le pityriasis versicolor réagit favorablement aux antifongiques topiques et oraux **(réponses à la question 2 : B et D)**, il faut savoir que les agents topiques ne sont pas toujours efficaces ni acceptables d'un point de vue esthétique, comparativement au traitement par voie orale. On suggère que le taux de récidive après un traitement à effet général est moins élevé, puisque l'antibiotique antifongique pénètre dans le follicule sébacé de façon plus efficace et y détruit les levures. Il importe de prévenir les patients que les récidives sont fréquentes, et ce, peu importe le traitement choisi.

Source : Docteur David Kaplan est le premier auteur de ce cas. Tous droits réservés à *Consultant* et *Cliggott Publishing Co*.

9. Docteur, cette lésion est-elle cancéreuse?

Un homme âgé de 31 ans vous consulte 2 semaines après avoir constaté l'apparition d'une éruption prurigineuse et papuleuse sur son tronc. Le patient est apyrétique, ne ressent aucun malaise et ne prend aucun médicament.

Pour quel traitement opterez-vous?

A. Demander une radiographie de la poitrine
B. Demander une numération globulaire complète et un tableau biochimique
C. Demander la détermination du titre des anticorps antinucléaires
D. Demander un test VDRL (*Venereal Disease Research Laboratory*)
E. Pratiquer une biopsie cutanée

Quel est le diagnostic?

Il s'agit du pityriasis rosé de Gilbert. Celui-ci affecte habituellement le tronc et se présente sous la forme de macules ovales de couleur saumon ou de papules érythémateuses. Cependant, l'aspect des lésions peut différer selon la couleur de la peau du patient. L'éruption, prurigineuse chez environ 50 % des personnes affectées, ne s'attaque ni aux paumes des mains, ni aux plantes des pieds. En outre, comme la syphilis secondaire ressemble beaucoup à ce type d'éruption, un test VDRL **(réponse : D)** doit être demandé.

Cette éruption se résorbe spontanément, et ce, généralement en l'espace de 6 à 12 semaines. Des corticostéroïdes topiques peuvent accélérer le processus de guérison. De l'érythromycine administrée par voie orale peut également s'avérer efficace pour traiter cette maladie éruptive.

Source : Docteur David Kaplan est le premier auteur de ce cas. Tous droits réservés à *Consultant* et *Cliggott Publishing Co*.

10. Une douloureuse morsure d'insecte

Un jeune homme âgé de 25 ans a subi une morsure au dos il y a 2 jours. Il a tué et conservé l'araignée qui, croit-il, l'a mordu. Le lendemain, une éruption cutanée apparaît sur son tronc; le patient éprouve alors une sensation de malaise, de la douleur et il est un peu fiévreux. Il se rend au service d'urgence en prenant la précaution d'apporter avec lui l'araignée morte.

L'éruption sur le tronc a été causée par quel insecte?

A. Une araignée recluse brune
B. Une tique
C. Une veuve noire
D. Une tique du chevreuil (*lxodes dammini)*
E. Une araignée-loup
F. Une araignée orbitèle

Quel est le diagnostic?

L'araignée morte a été identifiée grâce à une marque caractéristique sur son dos en forme de violon : il s'agissait d'une araignée recluse brune (*Loxosceles laeta*) **(réponse : A).** La morsure de l'arthropode a causé une éruption maculo-papulaire, de la fièvre, une sensation de malaise, des douleurs, des frissons et des sueurs. Ce tableau clinique n'est cependant pas caractéristique; les morsures de l'araignée recluse brune

Source : Docteur David Kaplan est le premier auteur de ce cas. Tous droits réservés à *Consultant* et *Cliggott Publishing Co*.

entraînent rarement des symptômes généraux.

Le patient a été traité avec du dapsone. L'éruption cutanée et les autres symptômes se sont résolus en moins de deux jours et la plaie de la morsure a guéri en l'espace de deux semaines, sans traitement.

Sur l'abdomen de la veuve noire, on note une marque en forme de sablier. La morsure de cette araignée cause des douleurs abdominales vives, des crampes, des vomissements et des frissons — des symptômes souvent attribués, à tort, à une intoxication alimentaire. La morsure de l'araignée-loup et de l'araignée orbitèle peut causer une réaction locale, mais, en général, elle n'entraîne pas de symptômes généraux. L'éruption présente sur le tronc de ce patient n'est pas caractéristique à la fièvre pourprée des Montagnes Rocheuses, qui est transmise par la tique. Elle n'est pas non plus due à la maladie de Lyme, transmise par la tique du chevreuil. Clin